Cirugía de las estenosis laringotraqueales del adulto

M Menard
O Laccourreye
D Brasnu

Resumen. – La finalidad de este artículo es especificar los métodos quirúrgicos y sus indicaciones terapéuticas en las estenosis laringotraqueales del adulto. Además, se describen las diferentes técnicas quirúrgicas.
La evolución, el grado y la localización de la estenosis inciden de manera directa en la elección de la indicación terapéutica. Se hace hincapié en la importancia de una clasificación basada en una o más localizaciones anatómicas de la estenosis y en el grado de movilidad laríngea.
Se exponen los principios terapéuticos de las estenosis de acuerdo con la localización de las mismas y según la clasificación mencionada. En este artículo se destaca, en particular, la importancia de las resecciones traqueales o cricotraqueales seguidas de anastomosis (resecciones-anastomosis) por la fiabilidad de los resultados que proporcionan y la contribución de la cordotomía transversa posterior con láser CO_2.

© 2003, Editions Scientifiques et Médicales Elsevier SAS, París. Todos los derechos reservados.

Palabras clave: estenosis laríngea, estenosis traqueal, tratamiento quirúrgico de las estenosis laringotraqueales.

Introducción

El tratamiento de las estenosis laringotraqueales es difícil. Su complejidad explica la gran cantidad de técnicas quirúrgicas descritas. Éstas, sin embargo, se limitan a procedimientos de ampliación, de calibrado y de resección-anastomosis. En general, esas técnicas están destinadas a lesiones cuya localización anatómica laríngea, traqueal o laringotraqueal es bien precisa. Es necesario conocer las diferentes técnicas y sus indicaciones, ventajas e inconvenientes, así como las posibles asociaciones entre las mismas, sin olvidar que un fracaso quirúrgico provoca nuevas lesiones cada vez más difíciles de tratar [14, 82, 141].

El principal objetivo del tratamiento es procurar una ventilación normal por vías naturales y sin traqueotomía [14, 57, 95]. El resultado inmediato suele ser satisfactorio pero con tendencia a recidiva, sobre todo después de laringoplastias. Pocas publicaciones analizan los resultados a largo plazo, hecho que torna aún más difícil la elección entre las diferentes técnicas quirúrgicas [14, 57].

Madeleine Menard : Praticien hospitalier.
Olivier Laccourreye : Professeur des Universités, praticien hospitalier.
Daniel Brasnu : Professeur des Universités, praticien hospitalier.
Service d'otorhinolaryngologie et de chirurgie cervicofaciale, Hôpital Européen Georges Pompidou, 20, rue Leblanc, 75015 Paris, France.

La ampliación del conducto laríngeo se efectúa a menudo a expensas de la función fonatoria. En todos los casos se trata de una opción entre respiración y fonación. Se debe informar al paciente sobre tal inconveniente, sobre todo que suele ser muy difícil mejorar la calidad de la voz después de la intervención [14].

Reseña fisiopatológica [71, 76, 82]

El origen de las lesiones causantes de estenosis laringotraqueales es cicatrizal.

Una estenosis se forma a partir de la pérdida de la estructura cartilaginosa laríngea o traqueal. La lesión inicial es una infección seguida de colapso cartilaginoso.

La lesión del cartílago puede ser primaria, como en los traumatismos externos, en cuyo caso la estenosis se produce porque se ignora el antecedente de traumatismo o como consecuencia de un tratamiento inadecuado.

También puede ser secundaria, como en los traumatismos internos: la intubación, de duración breve o prolongada y la traqueotomía, provocan un traumatismo constante sobre la laringe y la tráquea. Ambas ocupan el primer lugar entre las etiologías de las estenosis laringotraqueales.

Las lesiones laríngeas están directamente relacionadas con el choque entre sonda de intubación o cánula de traqueotomía

y mucosa laríngea o traqueal y, sobre todo, con la presión ejercida por las sondas con balón. Dicha presión es superior al pulso mucoso laríngeo o traqueal y provoca lesiones mucosas isquémicas que influyen directamente sobre la vascularización del cartílago.

Las lesiones laríngeas se localizan de preferencia en la parte posterior: comisura posterior, aritenoides, tercio posterior de las cuerdas vocales y cricoides.

Las lesiones traqueales secundarias a intubación afectan con mayor frecuencia a los anillos traqueales segundo, tercero y cuarto. Las lesiones secundarias a traqueotomía son, potencialmente, más graves y complejas. Combinan lesiones que dependen de la localización y del tipo de abertura traqueal y lesiones provocadas por la sonda con balón y/o la punta de una cánula.

Las lesiones progresan en tres fases:

— fase 1: edema e hiperemia mucosa precoz con lesiones histológicas a partir de la 2ª hora de intubación;

— fase 2: ulceraciones macroscópicas, a partir de la 7ª hora de intubación, que pueden afectar a la mucosa y a la submucosa;

— fase 3: lesión del cartílago (condritis).

Cualquier ulceración mucosa, o la exposición del cartílago, conduce a la formación de un tejido granulomatoso cuya cicatrización tiene más probabilidades de llevar a la estenosis cuando se acompaña de infección. Por lo tanto, es fundamental reducir la infección en el tratamiento preventivo de la estenosis.

Una lesión mucosa única puede progresar hacia la estenosis cicatrizal y reducir el calibre de la vía respiratoria, pero por lo general es limitada y fácil de tratar, reversible con tratamiento médico o accesible a los tratamientos endoscópicos.

La lesión cartilaginosa, lítica o necrótica purulenta, es causa de estenosis graves por pérdida de la armazón laringotraqueal. Esto permite que los tejidos inflamatorios endoluminales y parietales progresen en algunas semanas o meses hacia una estenosis retráctil más o menos acentuada y extendida, que por lo general requiere tratamiento quirúrgico.

En la tráquea, la pérdida de la estructura cartilaginosa puede llevar a la estenosis fibrosa o a la traqueomalacia por aplastamiento de los anillos traqueales.

Sin embargo, la evolución hacia la estenosis es infrecuente cuando las lesiones anatómicas se mantienen constantes después de la intubación [76].

Métodos

La ampliación, el calibrado y la resección-anastomosis son los tres métodos principales del tratamiento quirúrgico de las estenosis laringotraqueales.

TÉCNICAS DE AMPLIACIÓN

Son de dos tipos:

— ampliación por vía endoscópica con dilataciones, láser y microcirugía endolaríngea;

— ampliación quirúrgica por vía externa.

Con frecuencia, a estas técnicas se suma calibrado endolaríngeo.

■ *Ampliación por vía endoscópica*

Dilataciones [17, 59, 82, 130]

El examen endoscópico es una etapa importante en la evaluación de las estenosis laringotraqueales. Además, interviene como procedimiento terapéutico, puesto que, en presencia de una estenosis acentuada o inflamatoria, las dilataciones suelen ser el primer método de tratamiento [60, 82]. En todos los casos se deben practicar con anestesia general. También pueden asociarse otras técnicas endoscópicas: microcirugía con instrumentos fríos o con láser y calibrado endolaríngeo.

• *Instrumentos* [82]

— Sondas de goma. Se derivan de las creadas por Schroetter y se fabrican en diferentes calibres. Se introducen a través de la estenosis utilizando diámetros crecientes. Al ser sólidas, sólo se pueden dejar algunos segundos en la vía respiratoria. No obstante, dilatan rápidamente el conducto laríngeo y en algunos casos se utilizan como paso previo a otros métodos de dilatación.

— Sondas de dilatación huecas. Son de plástico, huecas y con perforaciones laterales en el extremo inferior. Para facilitar su entrada tienen punta cónica. Las dilataciones se llevan a cabo mediante introducción sucesiva de sondas de diámetro creciente. Tienen la ventaja de poderse conectar a un respirador, lo cual permite mantenerlas más tiempo y conseguir resultados más durables.

— Los broncoscopios tienen la ventaja de ser rígidos. La introducción se facilita porque el extremo inferior es biselado, flexible y tiene una abertura amplia. Solamente se deben emplear broncoscopios provistos de un sistema de conexión a un respirador a través de un conducto lateral. Permiten ventilar al paciente durante la anestesia general y brindan al cirujano la posibilidad de continuar el examen al mismo tiempo. Habitualmente se utilizan broncoscopios de diámetro creciente, hasta 6,5 o 7. Éstos pueden quedar en forma permanente. La dilatación no se prolonga en general por más de 30 a 45 minutos.

• *Resultados*

Habitualmente, las dilataciones no representan más que un tratamiento paliativo o de espera prequirúrgica, ya que las estenosis se vuelven a formar más o menos rápidamente [17, 61, 82].

Se utilizan ampliamente en situaciones de urgencia. A un paciente disneico, por ejemplo, le devuelven una respiración satisfactoria y permiten realizar un examen más completo antes de optar por una indicación terapéutica curativa. En ese caso evitan la traqueotomía de urgencia, causa de infección traqueal, peritraqueítis y condritis, que a su vez complican un procedimiento ulterior [73, 82, 108].

En algunas estenosis inflamatorias granulomatosas, las dilataciones, solas o acompañadas por otros tratamientos endoscópicos, permiten postergar un posible tratamiento quirúrgico.

En ocasiones, el calibre traqueal es adecuado para intentar la colocación de un tubo de calibrado: tubo en T de Montgomery [18, 82, 100, 101, 102] o prótesis endotraqueal expansible [13, 35, 114].

Excepcionalmente, pueden ejercer un efecto curativo sobre estenosis limitadas de diafragma mucoso y que no afectan a la estructura cartilaginosa subyacente.

Láser y microcirugía por vía endoscópica

En el tratamiento de las estenosis laringotraqueales se utilizan corrientemente dos fuentes de láser, CO_2 y YAG [124, 125].

El láser CO_2 es un láser de gas que emite en infrarrojo. El haz es invisible y no se transmite por fibras ópticas. Esta falta de transmisión por fibras ópticas hace que sea difícil usarlo cuando la estenosis está localizada a la altura de las cuerdas vocales.

El láser Nd:Yag («neodimio: itrio-aluminio-granate») es un haz invisible. Su transmisión por fibra óptica de cuarzo o silicio permite utilizarlo en un broncoscopio o un fibroscopio.

Cualquiera que sea el láser empleado, el efecto térmico que se obtiene depende de la potencia, del modo de empleo (continuo o pulsado), del tiempo de emisión y de la focalización del haz en el punto de choque [82, 124, 125].

Los rayos láser se utilizan para la exéresis de granulomas, la vaporización de edemas, la ampliación de la estenosis por medio de incisiones radiadas endoluminales [124, 125], la aritenoidectomía [26, 106], la cordotomía parcial posterior, inicialmente empleada para el tratamiento de las parálisis bilaterales del nervio recurrente y de las estenosis glóticas posteriores [32, 53, 97], la epiglotectomía, la vestibulectomía y la sección de bridas cicatrizales [14].

Los rayos láser se utilizan en microcirugía para la confección de colgajos mucosos de protección en las estenosis glóticas posteriores interaritenoideas [30, 40] y en las sinequias glóticas anteriores [96].

También se pueden aplicar en diferentes etapas del tratamiento de las estenosis laringotraqueales del adulto [82] y no obstaculizan la práctica de un tratamiento ulterior [95]. Desafortunadamente, no se conocen publicaciones acerca de los resultados a largo plazo en un número suficiente de pacientes.

El efecto curativo del láser se puede observar:

— en las estenosis glóticas posteriores con inmovilidad aritenoidea bilateral o en las que la cordotomía parcial posterior parece ser la técnica más simple y fiable;

— en las estenosis glóticas posteriores con sinequia interaritenoidea única;

— y en presencia de un diafragma mucoso o glótico único (sinequia).

Por el contrario, el efecto curativo del láser es limitado en los siguientes casos:

— estenosis laringotraqueal compleja;

— estenosis extensa (mayor de 1 cm) y/o circunferencial;

— anquilosis cricoaritenoidea bilateral y/o lesiones fibrosas interaritenoideas combinadas (grado IV de Bogdasarian);

— infección asociada;

— fracaso de tratamientos previos [57, 82, 95, 116, 127].

El láser también se puede utilizar como método complementario. Permite la sección de una sinequia antes de colocar una quilla (*keel*) laríngea y la ampliación de una estenosis antes de colocar una prótesis de calibrado.

Tratamiento médico [68, 71, 76, 82, 115, 116]

No es más que una terapéutica de apoyo en las estenosis evolutivas o en período postoperatorio.

Ocupa un lugar preponderante en las fases precoces de las estenosis. El objetivo es reducir la inflamación y la infección local y evitar la evolución hacia una estenosis establecida invalidante.

— Corticosteroides: son los más utilizados por su acción antiinflamatoria y para prevenir la fibrosis submucosa. Actuarían inhibiendo la síntesis de colágeno y la multiplicación de los fibroblastos. Sin embargo, en las publicaciones no se observa consenso con respecto a su empleo. Pueden disminuir un edema, pero su acción sigue siendo hipotética con respecto a los granulomas. Algunos argumentos clínicos y experimentales permiten suponer que existe una acción desfavorable sobre la cicatrización y la estructura cartilaginosa, así como un posible efecto de agravación de la infección subyacente. Se pueden administrar por vía general, en aerosoles, in situ en caso de tratamiento endoscópico, o como complemento de las dilataciones.

— Antibióticos: son la base del tratamiento médico. La antibioticoterapia contra gérmenes aerobios y anaerobios sería necesaria en casos con reacción inflamatoria granulomatosa o cartílago expuesto.

— Tratamiento antirreflujo gastroesofágico: sería en principio indispensable, aunque su utilidad no está totalmente definida.

— Mitomicina: Rahbar recomendó recientemente la aplicación local de mitomicina (para disminuir el potencial evolutivo estenógeno) en las incisiones mucosas al final del tratamiento endoscópico, o en las zonas vaporizadas con láser. Aunque Rahbar comunicó resultados alentadores [115, 116], Hartnick los refutó [68]. Sin embargo, no hay consenso con respecto a las dosis necesarias y a la duración del tratamiento.

■ *Laringotraqueoplastias por vía externa*

La finalidad de estas intervenciones es ampliar el trayecto laringotraqueal. De modo general, todas se llevan a cabo en tres tiempos [57, 62, 79, 82, 118, 119, 141].

Exposición y evaluación de las lesiones

La vía de acceso debe posibilitar la ligadura del istmo de la tiroides y la exposición del eje laringotraqueal, desde el hueso hioides hasta el manubrio esternal. La incisión es arciforme o mediana vertical. La evaluación de las lesiones se realiza a través de una incisión estrictamente mediana de la membrana cricotiroidea, del cartílago tiroides y del cartílago cricoides (cricotomía anterior). Esta vía de acceso permite exponer la glotis posterior y evaluar las lesiones con precisión, previa colocación de separadores autostáticos, separadores de Farabeuf o ganchos de Gillies.

Resección de los tejidos estenosantes

La actitud quirúrgica con respecto a los tejidos estenosantes varía en forma importante según el equipo. La exéresis de los granulomas debe efectuarse con prudencia. La resección del tejido fibroso y/o de las hipertrofias cartilaginosas no se practica en todos los casos [14, 38, 82] y siempre debe preservar al máximo la mucosa. Réthi recalcó que sólo se debían cortar los tejidos cicatrizales que reducían significativamente el diámetro laringotraqueal [118]. Para Simon, como las intervenciones de ampliación respetan la zona estenógena y las mismas tienen un potencial evolutivo desconocido, es conveniente agregar un procedimiento de resección segmentaria o endoluminal [126]. Las bridas interaritenoideas deben cortarse siempre. Diversos autores han recomendado cubrir las zonas cruentas con un injerto mucoso (yugal, septal) o cutáneo libre (dermoepidérmico de 0,5 mm de espesor) [82]. En realidad, esos injertos se pueden necrosar como consecuencia del roce con el sistema de calibrado endoluminal y pocos equipos los utilizan.

Ampliación

Se han descrito varias técnicas. Todas se basan en la combinación de tres procedimientos: cricotomía posterior, interposición de tejidos de sostén para mantener la ampliación y diversos tipos de calibrado endoluminal.

— La cricotomía mediana posterior siempre se practica con sección completa del músculo interaritenoideo hasta la mucosa faríngea, la cual debe respetarse y formar una hernia entre los dos bordes del engaste cricoideo. Además se agrega sección de la capa membranosa traqueal *(fig. 1)* en la línea media, en sentido vertical y a lo largo de varios centímetros. El cricoides se divide en dos porciones que se separan entre sí, y de ese modo se aumenta la superficie de la luz cricoidea [14, 82]. En adultos, la interposición de tejido de sostén no es sistemática. Las cricotomías anterior y posterior, acompañadas de calibrado endoluminal según la técnica inicialmente descrita por Réthi, pueden corregir la estenosis por sí solas [118].

— Para evitar el cierre del cartílago cricoides se han descrito numerosos procedimientos.

— Para Laccourreye [82], la cricotomía anterior en bisel con resección de una cuña cartilaginosa de base anterior, permite por sí sola la persistencia de la ampliación cricoidea posterior al confeccionar la sutura *(fig. 2)*.

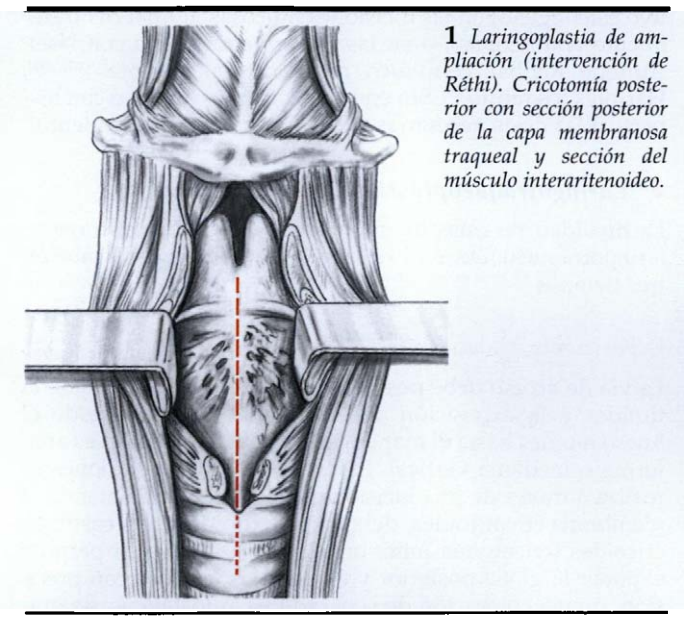

1 *Laringoplastia de ampliación (intervención de Réthi). Cricotomía posterior con sección posterior de la capa membranosa traqueal y sección del músculo interaritenoideo.*

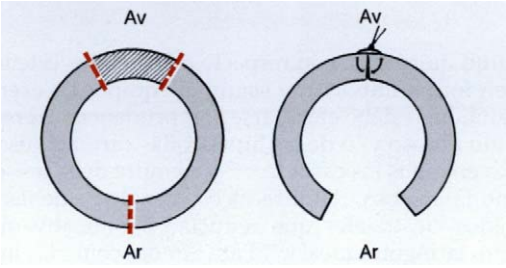

2 *Intervención de Réthi. Cricotomía anterior en bisel para favorecer la persistencia de la ampliación posterior al practicar la sutura.*

— También se describieron numerosos procedimientos de interposición. Las interposiciones posteriores se utilizan excepcionalmente a raíz de la falta de estabilidad de los fragmentos interpuestos y del riesgo de asfixia vinculado a un posible desplazamiento secundario de los mismos. Las interposiciones anteriores pueden ser cartilaginosas, osteomusculares o miocutáneas:

— la interposición de cartílago costal, obtenido de la unión condrocostal de la sexta o séptima costilla y tallado como se muestra en la *figura 3A*, se utiliza ampliamente; su cara pericondral se debe orientar en sentido endoluminal [3, 82, 119];

— las interposiciones de fragmentos cartilaginosos obtenidos del tabique nasal [39, 119, 131] o de la epiglotis [105] son procedimientos antiguos, empleados excepcionalmente en la actualidad. También se utilizaron injertos de cartílago auricular [15, 103]. Weisberger ha recomendado la fijación de un injerto de cartílago del caracol por medio de miniplacas de vitalio [141];

— la interposición del hueso hioides ha sido practicada por numerosos autores [1, 2, 3, 4, 5, 47, 91, 110, 138, 142]. Se puede confeccionar a expensas del cuerpo del hioides pediculado sobre los músculos infrahioideos (*fig. 3B*), a partir de una estructura formada por las diferentes porciones del hueso hioides (*fig. 3C*) o, simplemente, utilizando el cuerpo del hueso hioides;

— la interposición de un colgajo miocartilaginoso de cartílago tiroides es una propuesta de Fry [52] para las estenosis traqueales extensas (*fig. 3D*);

— la interposición de un colgajo mioperióstico procedente de las inserciones esternoclaviculares del esternocleidomastoideo fue descrita por Tovi [133] y Friedman [49, 50, 51] (*fig. 3E*). Schuller modificó esta técnica [123] incluyendo en el colgajo un fragmento de clavícula (*fig. 3F*);

— la interposición de un colgajo microanastomosado de cresta ilíaca [123] o de colgajo osteocutáneo microanastomosado de peroné [45];

— un colgajo miocutáneo procedente del pectoral mayor es una sugerencia de Fleischer [48] para las estenosis traqueales, mientras que Casiano emplea un procedimiento de traqueoplastia de ampliación con colgajos de músculos infrahioideos mantenidos en posición por medio de miniplacas de titanio [16];

— Eliachar describió un colgajo miocutáneo de rotación formado por el plano de los músculos infrahioideos y la piel que los cubre. Ese colgajo no contribuye con tejido óseo de sostén, pero el autor considera que la conservación del diámetro traqueal está garantizada por la contracción activa del músculo esternocleidohioideo durante la inspiración [41, 42, 43];

— algunos autores [74, 121, 129] preconizan la interposición anterior de cartílago epiglótico. Esta intervención se inspira en la que describió inicialmente Sedcassek y después Kambic y que popularizó Tucker [134] para reconstruir el defecto laríngeo poslaringectomía parcial vertical de tipo frontal anterior (*fig. 3G*).

Junto con esas diversas y variadas interposiciones, Evans [46] describió una intervención muy interesante para tratar las estenosis subglóticas congénitas del niño. Se trata de una laringotraqueoplastia con ampliación anterior. Consiste en tirotomía mediana vertical, incisión en almenas del cricoides y de los tres primeros anillos traqueales [46] (*fig. 4*), calibrado endoluminal con rollo de Silastic y sutura continua con hilo monofilamento absorbible de los fragmentos cartilaginosos seccionados. Esta intervención se pensó para adultos con estenosis secundarias a condrorradionecrosis cricoidea [33].

Por último, en 1989, Gates y Tucker describieron una técnica que consiste en resección cricotraqueal anterior, reconstruida con un colgajo de traslación traqueal (*figs. 5A, B y C*) [56].

Técnicas de refuerzo traqueal

La lesión estenótica traqueal (condritis) puede llevar a la destrucción completa de varios anillos traqueales y a una traqueomalacia extensa. Se describieron numerosas técnicas destinadas a compensar la falta de rigidez. Kohler y Rehn preconizaron los injertos costales suturados a la tráquea malácica en sentido longitudinal [82].

McComb ha propuesto un colgajo deltopectoral reforzado con cartílago costal [82]. Gebauer ha utilizado un injerto dermoepidérmico reforzado con alambre [82]. Kyrzeck y Kirchner han descrito un colgajo bipediculado preesternal armado con un injerto cartilaginoso septal [75]. Hirano ha propuesto utilizar anillos de hidroxiapatita preformados para lograr una estructura rígida de sostén [70].

Los numerosos procedimientos quirúrgicos descritos para conseguir un calibre laringotraqueal suficiente explican las dificultades de las indicaciones, que a su vez guardan relación con la variedad de lesiones estenosantes y los límites de cada procedimiento.

CALIBRADO ENDOLUMINAL

Se puede utilizar en tres circunstancias:

— en las estenosis inflamatorias después de dilatación;

— en las estenosis inoperables;

— después de laringotraqueoplastia de ampliación.

La importancia del procedimiento sigue siendo motivo de controversia [90, 122, 128]. Los objetivos del mismo son [6]:

— conservar y estabilizar la zona reconstruida;

— combatir el proceso estenótico postoperatorio.

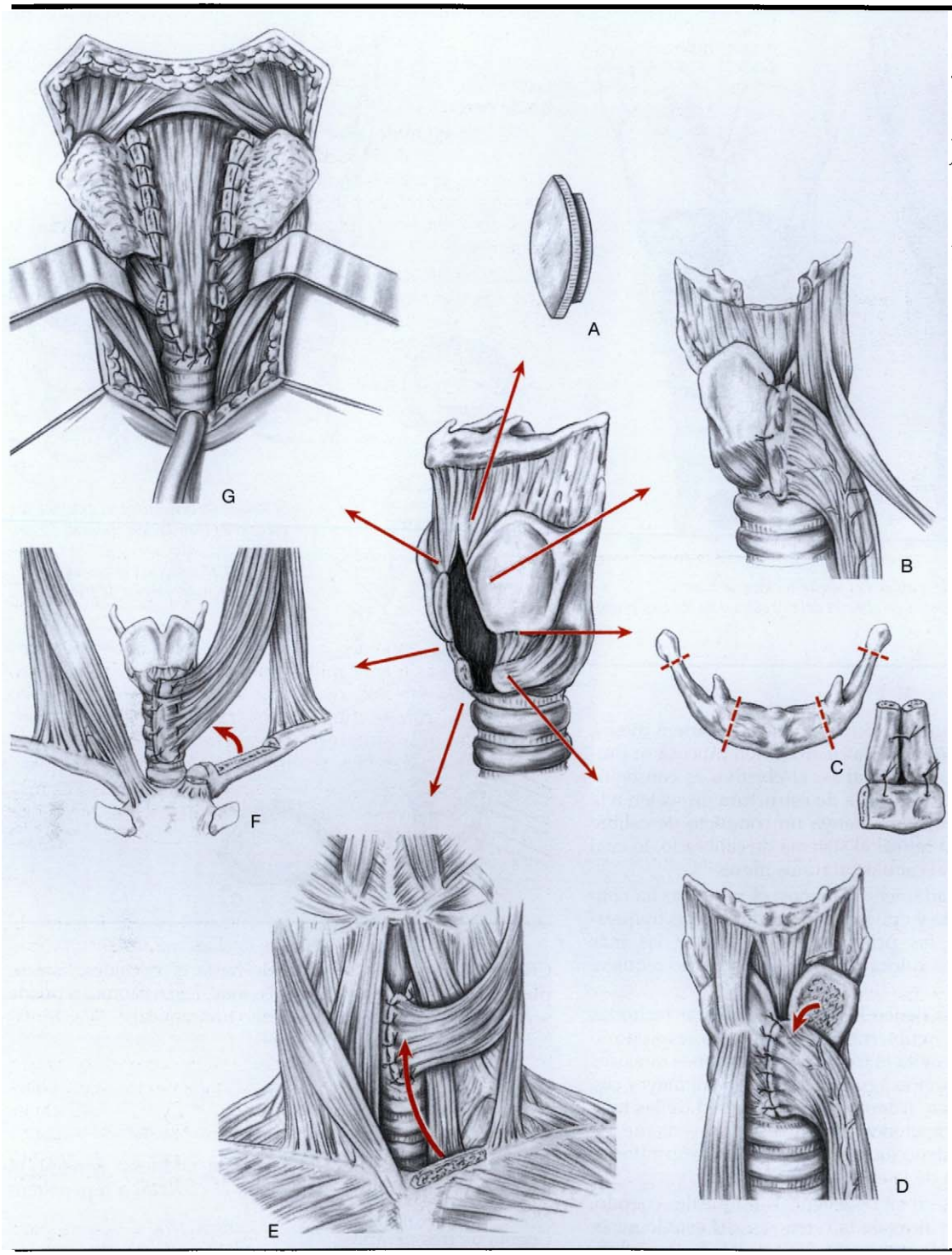

3 *Diferentes posibilidades de interposiciones anteriores en las intervenciones de ampliación laríngea.*
A. Interposición de un fragmento de cartílago tallado como se muestra en la figura.
B. Interposición del cuerpo del hueso hioides pediculado sobre los músculos infrahioideos.
C. Interposición de una estructura formada por las diferentes partes del hueso hioides.
D. Interposición de un colgajo miocartilaginoso de cartílago tiroides.
E. Interposición de un colgajo mioperióstico de músculo esternocleidomastoideo.
F. Interposición de un colgajo osteomiocutáneo de músculo esternocleidomastoideo.
G. Interposición de cartílago epiglótico.

El calibrado no debe afectar a la ventilación, se debe poder retirar rápida y fácilmente, no debe comprimir las paredes laringotraqueales para impedir la recidiva de la estenosis y se debe tolerar durante varios meses [82, 122].

Durante mucho tiempo, el tubo de teflón de Aboulker [3] y el tubo en T de silicona de Montgomery [100, 101, 102] *(figs. 6A y B)* han sido los más utilizados. El primero expone a un riesgo de migración y asfixia mortal y requiere mantenimiento externo [113]. El segundo presenta las siguientes ventajas:

— fácil colocación;

— buen grado de rigidez (aunque inferior a la del tubo de teflón de Aboulker) y buena tolerancia. Esto permite mantenerlo en buena posición durante un período prolongado (de 6 a 12 meses).

Existen diferentes diámetros y longitudes y se puede volver a tallar fácilmente para conseguir las dimensiones necesarias. Permite el calibrado de las estenosis laríngeas, traqueales y laringotraqueales, y se puede colocar en posición transglótica. En todos los casos se debe completar con traqueotomía. Cumple al mismo tiempo la función de cánula de traqueotomía y de calibrado endolaríngeo y/o traqueal. El riesgo de migración en el adulto es muy reducido porque posee anillos de seguridad y se puede cerrar con un dispositivo obturador que permite la fonación.

El tiempo de permanencia del calibrado es motivo de controversia. Los autores anglosajones recomiendan un tiempo limitado de algunas semanas a pocos meses [23, 141]. Se consi-

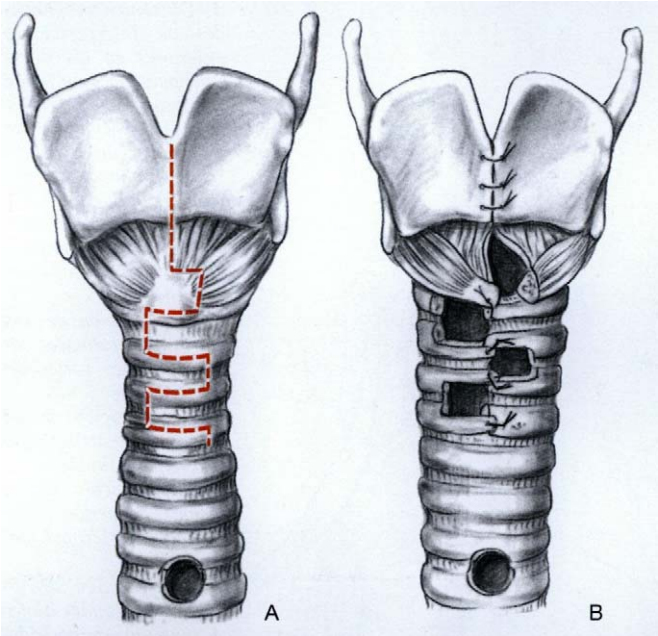

4 *Laringotraqueoplastia de ampliación según técnica de Evans.*
A. Tirotomía mediana, incisión en almena del cricoides y de los tres primeros anillos traqueales.
B. Sutura.

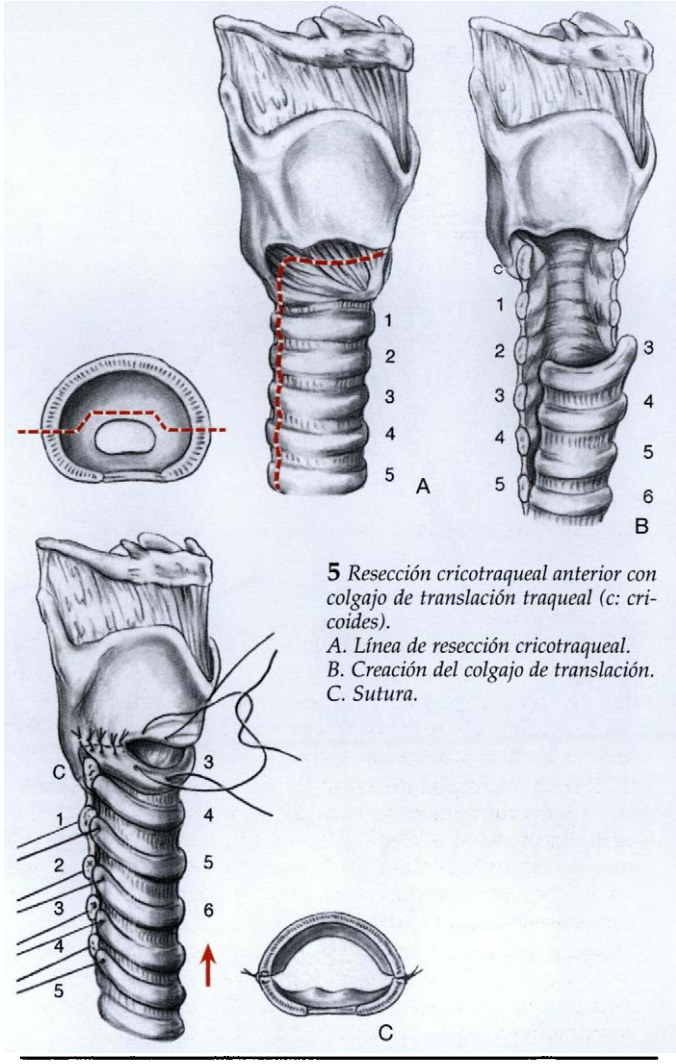

5 *Resección cricotraqueal anterior con colgajo de translación traqueal (c: cricoides).*
A. Línea de resección cricotraqueal.
B. Creación del colgajo de translación.
C. Sutura.

dera que se debe mantener por lo menos durante 6 meses, incluso hasta 1 año. Aunque la cicatrización mucosa se produce al cabo de algunas semanas, el objetivo es conseguir una fibrosis suficiente que sirva de estructura de sostén a la laringe y a la tráquea, y mantenga un conducto de calibre adecuado y estable al retirar el sistema de calibrado, lo cual se logra únicamente al cabo de algunos meses [14].

Desde hace aproximadamente 15 años, el progreso ha consistido en el desarrollo y aplicación de endoprótesis traqueales autoexpansibles, las primeras de silicona y las más recientes metálicas. La colocación de las mismas no requiere traqueotomía [13, 19, 35, 117].

Las prótesis metálicas tienen la ventaja de quedar incluidas en la pared traqueal y cubiertas por un epitelio respiratorio funcional, hecho que evita la formación de tapones mucosos y el peligro de obstrucción aguda. Este riesgo era mayor con las prótesis de silicona. Además, como la pared de las mismas venía sin perforaciones, tenían el inconveniente de poder causar una obstrucción aguda de las vías respiratorias en caso de migración de la endoprótesis.

Estas prótesis se utilizan en las estenosis traqueales cuando, a raíz de las características de la estenosis, del estado general del paciente y de la presencia de factores de comorbilidad, la laringotraqueoplastia y/o la resección con anastomosis no están indicadas [12].

RESECCIONES-ANASTOMOSIS TRAQUEALES Y CRICOTRAQUEALES

Las resecciones-anastomosis traqueales consisten en resección circular de un fragmento de tráquea cervical y anastomosis terminoterminal. Están indicadas en las estenosis traqueales puras, sin afección del borde inferior del cartílago cricoides y situadas por encima del tercio inferior de la tráquea.

La resección puede variar en extensión y altura de acuerdo con la configuración anatómica cervical de los pacientes [23]. Puede incluir de dos a ocho anillos sin afectar en forma importante a la vascularización pulmonar [77, 104].

Cuando la estenosis se extiende hasta el cricoides, éste se puede resecar de manera parcial o total. La anastomosis puede ser traqueotraqueal, cricotraqueal o tirotraqueal [6, 7, 8, 12, 21, 22, 23, 24, 25, 26, 27, 28, 31, 37, 44, 54, 58, 60, 64, 65, 66, 67, 72, 77, 78, 79, 81, 82, 83, 85, 86, 87, 89, 90, 93, 98, 99, 104, 109, 112, 137, 139, 140].

■ *Técnicas quirúrgicas*

Resección-anastomosis traqueotraqueal [73, 82, 109, 111, 140]

La intervención se lleva a cabo con anestesia general, el paciente en decúbito dorsal y con la cabeza en hiperextensión.

Consta de tres tiempos:
— exposición;
— resección en tráquea sana;
— anastomosis terminoterminal.

• *Vía de acceso*

En la mayoría de los casos, la incisión cutánea es mediana vertical y se extiende desde el hueso hioides hasta la parte baja del cuello, aproximadamente 1 cm por debajo de la escotadura esternal, para poder exponer bien el espacio triangular de Sébilleau [82].

Esta incisión larga es necesaria para poder exponer en forma amplia el borde interno de los músculos esternocleidohioideos y sus inserciones hioideas en la horquilla esternal. También se ha recomendado una incisión cutánea arciforme mediocervical (tipo Kocher) [94]. Aunque ésta es más estética,

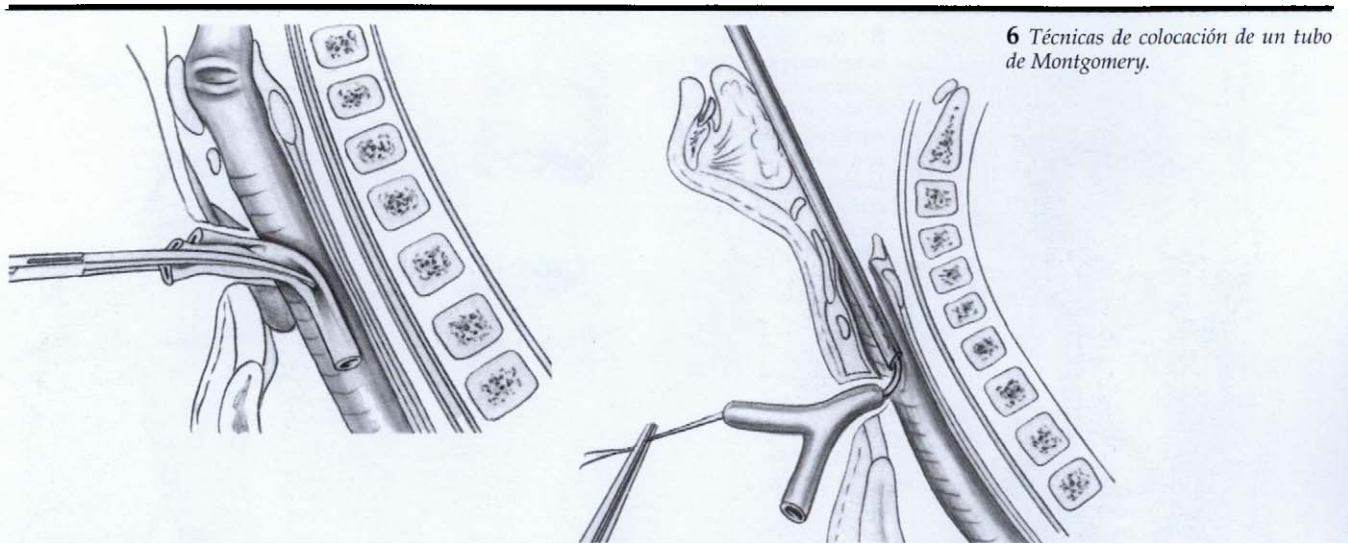

6 *Técnicas de colocación de un tubo de Montgomery.*

necesita mayor desprendimiento subcutáneo y éste es fuente de infección local.

A fin de poder movilizar bien el eje laringotraqueal, la cara profunda de los músculos esternocleidohioideos se debe desprender con cuidado de la cara superficial de los músculos tirohioideos y esternotiroideos *(fig. 7)*, desde el hueso hioides hasta la clavícula [17, 82, 94].

La liberación amplia de los músculos esternocleidohioideos es un paso fundamental. Permite bajar la laringe en un trayecto equivalente a la mitad de la longitud resecada, con lo cual se evita la sección de los músculos suprahioideos y otras maniobras de descenso laríngeo causantes de trastornos secundarios de la deglución [81, 86].

Después se practica liberación, ligadura y sección del istmo de la tiroides. Los dos hilos de ligadura se fijan con una pinza, ya que más adelante sirven de tracción para liberar la zona estenótica que, en la mayoría de los casos, se sitúa frente al lóbulo tiroideo.

• *Exposición de la estenosis*

Comporta la liberación de la tráquea y la liberación de la estenosis.

— Liberación de la tráquea mediastínica subestenótica: consiste en la liberación de las caras anteriores y laterales de la tráquea por disección al ras del pericondrio traqueal. La disección debe ser prudente, digital y con tijera al mismo tiempo; se extiende hasta la bifurcación traqueal. La liberación de la tráquea facilita el ascenso de la misma en el momento de confeccionar la anastomosis y permite cubrir la mitad del recorrido.

— Liberación de la estenosis: en este momento de la intervención, el aspecto externo de la tráquea suele indicar el sitio exacto de la estenosis: por lo general, la tráquea muestra una zona de depresión. A veces, el aspecto externo de la tráquea no es determinante y en ese caso se utilizan los datos proporcionados por la endoscopia y el diagnóstico por imágenes.

Igualmente, se puede hacer palpación transtraqueal de la sonda de intubación que choca contra el límite superior de la estenosis. La zona estenótica se reseca con bisturí o tijera, manteniendo el contacto con la lesión y progresivamente se liberan los dos lóbulos tiroideos y/o el tejido peritraqueal hasta llegar a los ángulos posterolaterales de la tráquea. La liberación puede ser difícil con motivo de la presencia de una peritraqueítis, sobre todo en pacientes con traqueotomía en el momento de la intervención o previamente traqueotomizados. Ese tiempo de liberación se hace más fácil al emplear bisturí eléctrico.

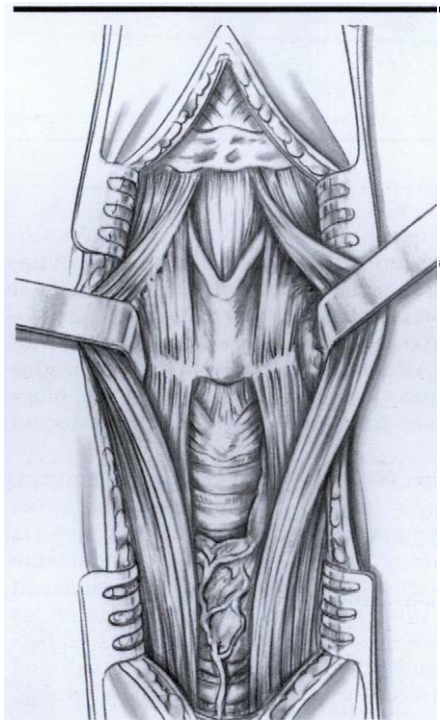

7 *Resección-anastomosis traqueotraqueal. Separación amplia de los músculos esternocleidohioideos del plano de los músculos esternotiroideos y tirohioideos.*

— Apertura de la tráquea: se lleva a cabo con hoja de bisturí nº 11, habitualmente en el borde inferior de la estenosis. La ventilación del paciente continúa en modalidad de alta frecuencia por medio de sonda transestenótica pasada a través de la intubación, o con ayuda de una sonda de Montandon *(fig. 8)* [63, 69, 82, 94].

La altura del corte traqueal inferior se debe determinar con precisión para evitar cualquier exéresis innecesaria de tráquea sana. Se recomienda hacer cortes adicionales antes que resecar demasiada tráquea de una sola vez. En tráquea sana se pasa un hilo para evitar el descenso de la misma hacia el mediastino. Un tiempo delicado es la liberación de los ángulos posterolaterales de la tráquea, sobre todo a la izquierda, por el peligro de dañar el nervio recurrente. Lo mejor es liberar la estenosis de abajo arriba y de derecha izquierda. En primer término se libera el ángulo posterolateral derecho, lejos del nervio recurrente derecho, se secciona la cara posterior membranosa de la tráquea, después se libera el espacio traqueoesofágico (maniobra en general fácil) y se termina en el ángulo posterolateral izquierdo de la tráquea.

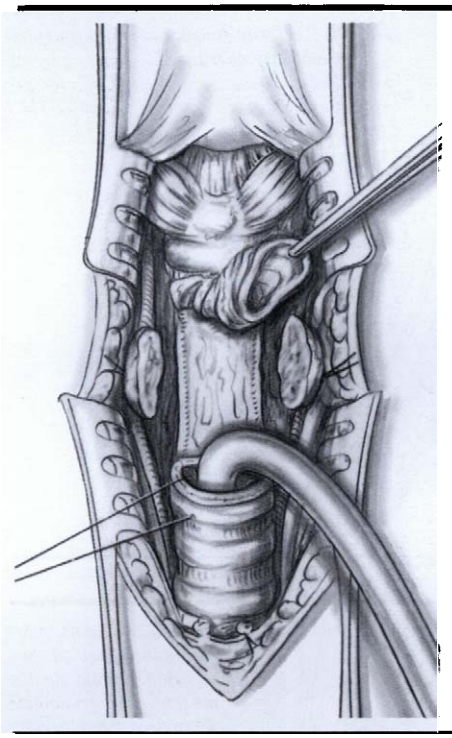

8 *Resección-anastomosis traqueotraqueal. Apertura traqueal en el borde inferior de la estenosis. Ventilación por sonda de Montandon. Resección de la estenosis desde abajo hacia arriba.*

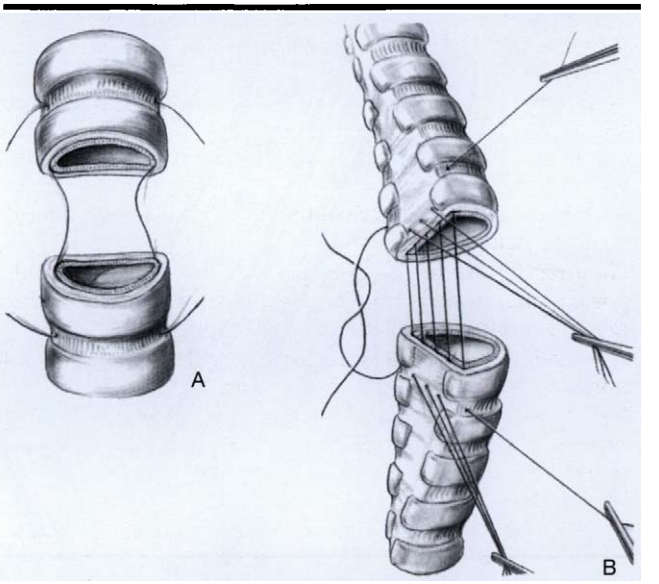

9 *Anastomosis traqueotraqueal.*
A. Puntos extramucosos de ángulo.
B. Hilos posteriores. Los hilos 1 y 5 se anudan en primer término (puntos de ángulo). A continuación se anudan los puntos posteriores de fuera adentro.

• *Anastomosis*

La sutura traqueotraqueal no debe quedar en tensión. Comienza en el plano posterior, después de pasar puntos extramucosos angulares a derecha e izquierda, a la altura de la unión entre la porción membranosa y el anillo cartilaginoso. La técnica consiste en pasar cinco puntos extramucosos posteriores de eversión. Actualmente se utilizan hilos trenzados de absorción lenta, tipo vicryl n° 3 (antiguamente 00), montados en agujas curvas triangulares de diámetro reducido *(fig. 9A)* [81, 82, 94].

Primero se deben pasar los cinco hilos y después se anudan. Los nudos deben quedar hacia el exterior. Además se sostienen con pinzas, de manera tal que los hilos más cercanos a la línea media por detrás sean anudados más profundamente que los hilos más externos y, en consecuencia, se anuden en último término. Las primeras ligaduras se practican en los ángulos posterolaterales y se sostienen con pinzas: esto permite movilizar la tráquea para anudar los hilos situados en posición medial, a derecha e izquierda en forma alternada *(fig. 9B)*.

Al finalizar la sutura posterior se puede retirar la sonda de Montandon y se desciende la sonda de intubación por debajo de la zona de anastomosis. Si el paciente es ventilado en modalidad de alta frecuencia, la intervención continúa del mismo modo para no tener que volver a colocar una sonda de intubación en la zona anastomosada.

Para la sutura traqueal anterior se necesitan de seis a ocho puntos extramucosos de vicryl n° 3 (antiguamente 00), anudados hacia fuera, con cerclaje de un anillo cartilaginoso superior y otro inferior. Todos estos hilos también se deben pasar antes de anudar cualquiera de ellos. Para otros autores, la anastomosis se puede confeccionar mediante tres suturas continuas con hilo no absorbible.

La aproximación de los cabos de la tráquea se debe hacer con cuidado para evitar cualquier dehiscencia o superposición mucosa o cartilaginosa, las cuales causarían un estrechamiento secundario del diámetro de la tráquea. Algunos autores [94] sostienen que la hermeticidad de la sutura se puede verificar llenando la cavidad operatoria con suero fisiológico y ventilando al paciente con el balón desinflado. Una pérdida de aire se manifiesta por la salida de burbujas. Esta técnica permite localizar la pérdida y cerrar la brecha con un punto adicional, o mediante la confección de un pequeño colgajo muscular de rotación a expensas de los músculos infrahioideos [94].

Previo control de la hemostasia, la intervención finaliza con resección de la línea blanca sobre drenaje aspirativo, sutura subcutánea en un plano y aplicación de esparadrapo quirúrgico sobre la piel. Algunos agregan un apósito no compresivo.

Resección-anastomosis cricotraqueal [22, 23, 24, 25, 60, 66, 67, 78, 79, 82, 93, 94, 107, 108]

Se trata de una intervención con preservación del cartílago cricoides, o con resección parcial o total del mismo junto con los primeros anillos traqueales.

La incisión cutánea, el tiempo de acceso y el tiempo de exposición de la estenosis son idénticos a los descritos para la resección-anastomosis traqueotraqueal.

Lo mismo que en ésta, el tiempo de exéresis comienza por la liberación de la estenosis traqueal de abajo arriba y hasta el borde inferior del cartílago cricoides, manteniéndose siempre pegado a la tráquea. Una incisión mediana vertical de la estenosis traqueal y otra horizontal al borde inferior del cricoides permiten evaluar el estado del cricoides.

• *Cartílago cricoides sano*

En este caso la anastomosis debe ser cricotraqueal. La sutura se lleva a cabo entre el extremo de la tráquea y el borde inferior del cricoides intacto.

• *Cartílago cricoides incluido en la estenosis*

Según la amplitud de la resección cricoidea, se pueden considerar cuatro tipos de suturas.

— Resección de la mitad inferior del cricoides: la parte superior del cricoides está conservada en toda su circunferencia y conserva la rigidez. La sutura debe ser cricotraqueal y la técnica es igual a la descrita anteriormente.

— Resección parcial y limitada del arco cricoideo anterior: la sutura debe ser cricotraqueal. En caso de necesidad, se puede interponer un fragmento de anillo traqueal para cu-

brir la pérdida de sustancia en el arco anterior del cricoides y, de esa manera, poder mantener una vía respiratoria suficiente.

— Resección subtotal del cricoides: solamente se puede conservar un puente cricoideo posterior que sirve de apoyo a los aritenoides [94, 107]. La sutura debe ser cricotraqueal por detrás y tirotraqueal por delante.

— Resección total del cricoides (más infrecuente): anastomosis tiroaritenotraqueal.

Por atrás, los aritenoides se separan y suturan a los ángulos posterolaterales de la tráquea. La comisura posterior se sutura al plano fibroso posterior de la tráquea.

A los lados, la tráquea se sutura al cartílago tiroides y a la porción inferior de las cuerdas vocales.

Por delante, finalmente, la tráquea se sutura al cartílago tiroides y a la región subcomisural anterior, o a la membrana tirocricoidea en caso de que ésta haya sido conservada total o parcialmente.

La liberación del cricoides en estas resecciones es más o menos amplia según el tipo de anastomosis practicada. No conlleva ningún riesgo en particular cuando se trata del anillo cricoideo. Es mucho más delicada cuando se deben liberar las porciones laterales y posteriores del engaste cricoideo. La liberación subpericondral externa *(fig. 10)* se lleva a cabo con hoja de bisturí, bisturí eléctrico o legra, mediante desinserción de los músculos cricotiroideos y de los cricoaritenoideos laterales y posteriores. La amplitud de esta liberación depende de la magnitud de la resección del cricoides. En caso de necesidad se puede facilitar resecando los cuernos menores de la tiroides.

La resección subtotal o total del cricoides provoca inmovilidad laríngea a raíz de las desinserciones musculares. La traqueotomía siempre es necesaria durante el período postoperatorio. En un segundo tiempo se debe practicar una cordotomía parcial posterior con láser para remediar la inmovilidad cordal bilateral en posición paramedial.

Algunos autores recomiendan localizar y liberar los nervios recurrentes hasta su entrada en la laringe por la cara posterolateral del cricoides [61, 82, 108]. Esta liberación es siempre difícil, sobre todo cuando se presenta una peritraqueítis asociada. Se considera que localizar los recurrentes en primer término no es necesario, siempre que la resección traqueal se lleve a cabo en estrecho contacto con este órgano. En caso de resecciones cricoideas, las inserciones de los músculos cricoaritenoideos y cricotiroideos en el cartílago cricoides se deben desinsertar y empujar por fuera de los nervios recurrentes. Aunque los nervios recurrentes corren gran riesgo, el mismo se minimiza si se respeta el pericondrio cricoideo externo durante el fresado de la región posterior del cricoides. Sin embargo, la inmovilidad laríngea es mecánica y secundaria a la desinserción de los músculos cricoaritenoideos y a la pérdida de apoyo de los cartílagos aritenoides.

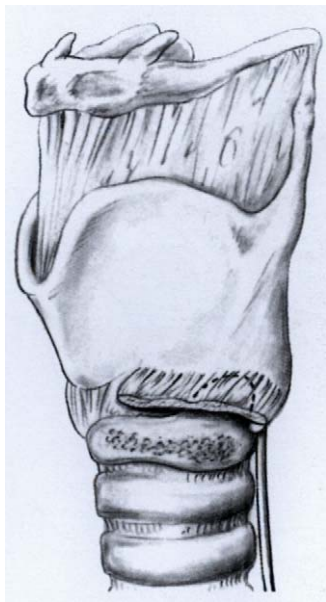

10 *Resección-anastomosis cricotraqueal. Liberación subpericondral externa del cricoides tras liberación subpericondral del músculo cricotiroideo.*

Casos particulares [82]

• *Estenosis extendidas* [132]

Para las estenosis que requieren resección amplia se describieron diversos procedimientos de movilización del eje laringotraqueal [28, 29, 36, 60, 77, 82, 86, 88].

La liberación mediastínica de la tráquea torácica hasta la carina y la liberación de los músculos infrahioideos, tal como se describió anteriormente, permiten resecar de seis a ocho anillos traqueales de acuerdo con las dimensiones de la tráquea. Además se puede agregar sección de los músculos tirohioideos [82, 86].

También se han recomendado otros procedimientos: sección de los músculos infrahioideos, de la membrana tirohioidea, de los cuernos hioideos mayores [28, 29], de los músculos suprahioideos y del cuerpo del hueso hioides [82] *(figs. 11A y B)*; transposición del bronquio fuente izquierdo *(fig. 12)* [77] y liberación de los hilios (sección de los ligamentos pleurales triangulares) [60, 84].

La sección de los músculos infrahioideos permite bajar la laringe gracias al descenso del cartílago tiroides. Según los autores, sólo se deben cortar los músculos tirohioideos. La sección de los músculos esternocleidohioideos no tiene ninguna importancia. No se recomienda liberar los constrictores inferiores y el cuerno mayor del cartílago tiroides, pues ello podría ocasionar trastornos en la deglución [81, 86, 94].

La sección de los músculos suprahioideos permite descender la laringe en un solo bloque. Se pueden intentar varias combinaciones: sección de los músculos geniohioideos, de los músculos milohioideos, del cuerpo del hueso hioides y liberación de las poleas de los músculos digástricos. Los músculos de la base de la lengua se deben respetar.

• *Estenosis con tráquea abierta* [23, 82]

La intervención consiste en resección de la zona estenosada y del orificio de traqueotomía, lo cual exige una resección más extensa y una anastomosis más difícil en tejido inflamatorio. La peritraqueítis asociada dificulta la movilización del eje laringotraqueal.

Es importante recordar que, cuando un paciente con estenosis traqueal necesita traqueotomía, la misma se debe practicar siempre por vía transestenótica (o por lo menos lo más cerca posible de la estenosis) [82, 94].

• *Estenosis bajas* [10, 82, 98]

Una manubriotomía puede ser necesaria cuando la estenosis se extiende muy hacia abajo. Se trata de una intervención en la que deben participar dos equipos, uno de cirugía otorrinolaringológica y otro de cirugía torácica. Se recomienda practicar la manubriotomía al comienzo de la intervención. La misma consiste en:

— disección del mediastino anterior con el dedo;

— ampliación de la incisión cutánea hacia abajo;

— sección del manubrio con sierra oscilante (esternotomía parcial) y colocación de un separador autoestático para esternotomía;

— antes de efectuar la resección-anastomosis es preciso reclinar los recesos pleurales y disecar el tronco arterial braquiocefálico y el tronco venoso innominado.

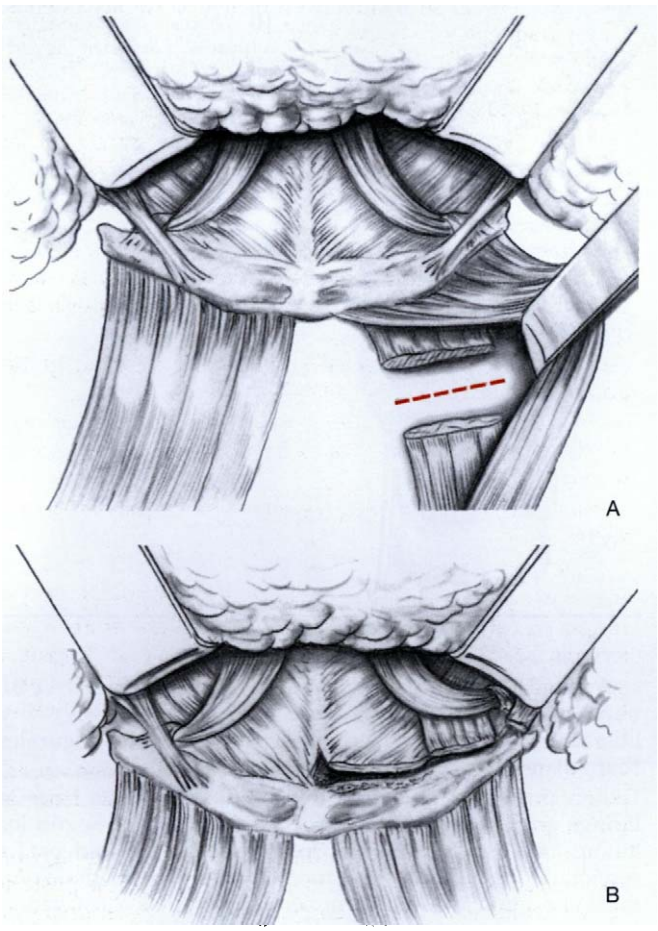

11 *Técnicas de movilización laringotraqueal.*
A. Descenso del cartílago tiroides por sección del músculo tirohioideo.
B. Descenso de la laringe por sección de los músculos infrahioideos (músculos geniohioideos, milohioideos y poleas del digástrico).

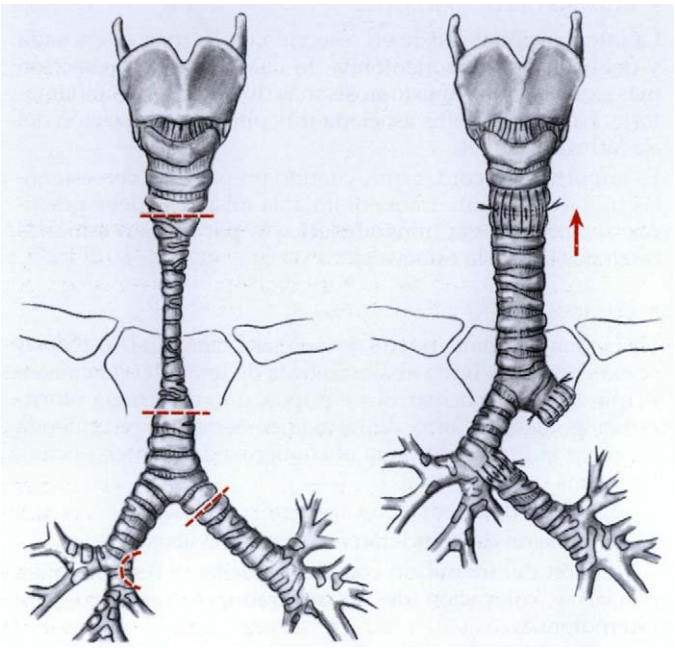

12 *Técnicas de movilización laringotraqueal. Transposición del bronquio fuente izquierdo.*

■ ***Postoperatorio*** [12, 22, 23, 34, 60, 63, 82, 85, 89, 94, 114, 132]

Algunos autores recomiendan aplicar un apósito no compresivo sobre la cicatriz cutánea hasta obtener la cicatrización. Habitualmente se retira el drenaje aspirativo el tercer día postoperatorio o cuando la cantidad de líquido aspirado es inferior a 10 ml/d. Para limitar la tracción de las suturas, se aconseja mantener la cabeza del paciente en flexión durante el período de cicatrización.

En período intraoperatorio se debe iniciar tratamiento antibiótico de amplio espectro contra gérmenes aerobios y anaerobios [23] y se debe seguir aproximadamente durante diez días.

En todos los casos se debe prescribir aerosolterapia.

La corticoterapia no está indicada fuera del período perioperatorio inmediato.

La alimentación por vía oral se puede reanudar al día siguiente de la intervención.

Lo habitual es controlar la zona de anastomosis por simple fibroscopia o traqueoscopia bajo anestesia general alrededor del 15.° día postoperatorio [23, 82].

Aunque el postoperatorio suele ser simple, se conocen algunas complicaciones:

— rotura del tronco arterial braquiocefálico (sobre todo después de manubriectomía y disección vascular): la disección a distancia del tronco braquiocefálico y la práctica de mioplastias de protección han hecho disminuir la frecuencia [12];

— enfisema subcutáneo: no debería producirse con anastomosis hermética y su persistencia debe llevar a sospechar un aflojamiento de sutura;

— hematoma supurado: se sospecha en presencia de febrícula y de inflamación localizada. Se debe drenar a través de incisión de los planos superficiales;

— disnea secundaria (recidiva) vinculada a:

— formación de granulomas sobre la sutura, con mayor frecuencia cuando las suturas se confeccionan con hilo no absorbible o si los hilos no fueron anudados hacia fuera. Requiere exéresis por fibroscopia o traqueoscopia con anestesia general y ablación del hilo [23, 60];

— nueva estenosis como consecuencia de resección demasiado limitada o de engrosamiento secundario de una zona malácica no extirpada que necesita dilataciones. Si la estenosis se constituye a pesar de las dilataciones, es preciso considerar, de acuerdo con el aspecto de la estenosis, una reintervención quirúrgica o la implantación de un sistema de calibrado;

— rotura de la anastomosis: cuadro de urgencia que pone en peligro la vida y que, en la mayoría de los casos, conduce a la traqueotomía definitiva.

Indicaciones terapéuticas

Las indicaciones terapéuticas de las estenosis laringotraqueales del adulto dependen, de modo general, de cuatro parámetros: proceso evolutivo, grado de obstrucción, localización (condicionante de la movilidad laríngea) y complejidad de la estenosis [95].

Siempre se deben tener en cuenta la edad, el estado general, el estado pulmonar, el estado neurológico (conciencia, agitación, cooperación, autonomía) y la etiología [14, 23, 82, 84].

PROCESO EVOLUTIVO DE LA ESTENOSIS

La estenosis laringotraqueal evolutiva no se cura con tratamiento quirúrgico. La intervención quirúrgica de una estenosis inflamatoria granulomatosa se debe diferir con tratamientos de mantenimiento hasta lograr una ventilación correcta. Se considera que la cirugía se debe llevar a cabo en

la fase de estenosis establecida, fibrosa, no evolutiva y a distancia de la fase aguda [14, 17, 78, 79, 82]. La indicación de una resección-anastomosis de tráquea se formula de urgencia excepcionalmente.

GRADO DE OBSTRUCCIÓN DE LA ESTENOSIS

Es indispensable evaluar correctamente el grado de obstrucción de la estenosis. Una estenosis bien tolerada desde el punto de vista respiratorio no requiere intervención quirúrgica.

De modo general, una disnea de reposo es manifestación de estenosis grave que necesita intervención quirúrgica.

La evaluación más sencilla de una disnea de esfuerzo consiste en analizar su intensidad y repercusión funcional tras subir dos pisos por escalera. Si el paciente no manifiesta disnea, la estenosis no es invalidante y no requiere ningún tratamiento específico.

Algunos exámenes permiten cuantificar el grado de obstrucción. Es necesario distinguir los exámenes que sirven para observar la estenosis y la vía respiratoria, de aquellos que evalúan la repercusión funcional del estrechamiento desde el punto de vista de la ventilación.

— La videonasofibroscopia o el examen con ópticas rígidas de 90 o 70° son muy útiles. No obstante, la interpretación debe ser prudente, ya que a veces transmiten un aspecto engañoso del conducto laríngeo en el sentido de un aumento de la magnitud de la estenosis [14].

— Los métodos de diagnóstico por imágenes permiten observar la superficie de la vía respiratoria. La tomografía computadorizada helicoidal permite obtener una reconstrucción en tres dimensiones.

— La endoscopia, siempre realizada con cautela a falta de traqueotomía y bajo anestesia general, permite cuantificar el grado de la estenosis con relación al diámetro externo de diferentes broncoscopios. Igualmente, sirve para determinar la altura de la estenosis, así como sus límites superior e inferior con respecto al plano de la glotis y la carina [14, 78, 79, 82]. En presencia de traqueotomía, la introducción de un fibroscopio a través de la misma permite evaluar la estenosis en sentido retrógrado y determinar la altura del segmento estenótico.

Para establecer el grado de obstrucción de la estenosis se puede utilizar la clasificación de Cotton [20]:

— grado 1: inferior al 70 %;

— grado 2: entre el 70 y el 90 %;

— grado 3: superior al 90 % con paso laringotraqueal visible;

— grado 4: estenosis completa.

— La repercusión funcional de la estenosis se evalúa mejor con pruebas funcionales respiratorias (PFR): curvas de gasto/volumen y determinación del volumen espiratorio máximo por segundo (VEMS) y del volumen inspiratorio máximo por segundo (VIMS). Es un examen sencillo y no agresivo que pone de manifiesto lesiones extratorácicas ya constituidas, con un aspecto inspiratorio y espiratorio en meseta, y una obstrucción extratorácica variable con meseta inspiratoria característica en las lesiones laríngeas puras [14, 17, 92]. La determinación de gases en sangre arterial permite evaluar de manera indirecta la tolerancia de la estenosis desde el punto de vista ventilatorio. En caso de estenosis glótica anterior, las PFR prestan menos utilidad porque la estenosis se desarrolla a expensas de la glotis fonatoria. La calidad de la voz se puede evaluar simplemente escuchando al paciente o por medio de programas informáticos específicos de análisis vocal.

LOCALIZACIÓN DE LA ESTENOSIS Y CLASIFICACIÓN

La clasificación más difundida de las estenosis laríngeas distingue estenosis supraglóticas, glóticas, subglóticas y traqueales [14, 79, 80, 82, 95]. Las estenosis subglóticas únicas son infrecuentes y en general se incluyen en el marco de las estenosis laringotraqueales más extendidas [38]. Esta clasificación se basa en la división de la laringe en tres zonas y no se toman en cuenta las estructuras anatómicas afectadas. Ahora bien, la elección de la técnica quirúrgica depende básicamente del análisis de la localización de la estenosis. Esto puede ser sencillo en el caso de las estenosis simples, pero la evaluación suele ser más complicada en estenosis muy extendidas. Por esa razón, Laccourreye [80] recomienda una clasificación que considera las estructuras anatómicas afectadas por el proceso estenótico y la naturaleza simple o compleja de la estenosis [79, 80]. Distingue cuatro tipos principales de estenosis laringotraqueales:

— estenosis laringotraqueales simples: vestibular, glótica, aritenoidea, cricoidea y traqueal;

— estenosis que reúnen dos o más estenosis simples: aritenocricoidea, cricotraqueal, aritenocricotraqueal y aritenotraqueal;

_ estenosis complejas que escapan a cualquier sistematización;

— estenosis totales.

Para Brasnu, esta clasificación se puede simplificar [14]. Distingue las estenosis supraglóticas, glóticas anteriores y posteriores (aritenoideas de Laccourreye), cricoideas y traqueales, considerando que una estenosis puede ser única o múltiple; en este caso por contigüidad o por lesión a distancia.

Por último, Laccourreye [79, 80] distingue:

— estenosis con movilidad cordal y aritenoidea conservada, correspondientes a estenosis glóticas anteriores, cricoideas puras, traqueales puras y cricotraqueales;

— estenosis con rigidez cordal y aritenoidea que agrupan las formas siguientes: glóticas posteriores, glóticas posteriores y cricoideas (aritenocricoidea), glóticas posteriores y cricotraqueales (aritenocricotraqueales), y glóticas posteriores y traqueales (aritenotraqueales).

La combinación entre localización anatómica del proceso estenótico y análisis de la dinámica laríngea guía las indicaciones terapéuticas y de ahí la enorme importancia de esta clasificación.

CLASIFICACIÓN E INDICACIONES TERAPÉUTICAS

■ *Estenosis simples* [78, 79, 82]

Afectan a un solo nivel del eje laringotraqueal: supraglótico, glótico anterior, glótico posterior o aritenoideo, cricoideo y traqueal.

Estenosis supraglóticas

Son infrecuentes y secundarias, ya sea a un traumatismo laríngeo externo cerrado (cinturón de seguridad) o abierto, a un traumatismo interno por intubación o a quemadura por ingestión de sustancias cáusticas.

De acuerdo con la extensión de las lesiones y con la repercusión sobre el conducto laríngeo, se pueden indicar diferentes tratamientos.

El tratamiento por vía endoscópica con resección de bridas cicatrizales, epiglotectomía o vestibulectomía da buenos resultados [14]. Se debe indicar como tratamiento de primera elección. El calibrado no es necesario, pero se debe considerar en caso de quemadura por cáusticos.

En algunos casos, sobre todo tras el fracaso de un tratamiento endoscópico, se puede realizar laringectomía supraglótica parcial, laringectomía frontal anterior con epiglotoplastia tipo Kambic-Tucker [134], o incluso laringectomía supracricoidea con cricohioidopexia [136] en caso de afección del segmento glótico. En esos casos nunca se utiliza calibrado.

Estenosis glóticas anteriores

Las aritenoides conservan movilidad y la estenosis obedece a una sinequia glótica anterior, congénita o adquirida (fonocirugía, cirugía laríngea externa, etc.).

Las estenosis congénitas son finas y translúcidas. El tratamiento endoscópico por incisión simple con láser CO_2 presenta una frecuencia de recidiva relativamente elevada. Mejores resultados daría la técnica por vía endoscópica con láser CO_2 y utilización de microcolgajos de mucosa cordal [9, 14, 40, 96].

Las sinequias glóticas anteriores, gruesas y rígidas, y que se extienden hasta la subcomisura anterior, no se pueden tratar por vía endoscópica. El tratamiento por vía externa fue sistematizado por Montgomery [102]: se practica una fisura laríngea mediana estricta y se introduce una quilla (*keel*) endolaríngea de silicona *(fig. 13)*, que luego se fija en zona extralaríngea. El material se retira tras un lapso variable, habitualmente de 14 a 21 días, bajo anestesia local y a través de una incisión cervical corta. Más reciente es la técnica de Rahbar, con resultados alentadores [115, 116] aunque discutidos por Hartnick [68]; consiste en aplicación local de mitomicina sobre las sinequias glóticas anteriores.

Estenosis glóticas posteriores (aritenoideas)

Por lo general obedecen a un traumatismo por intubación laringotraqueal prolongada. El examen pone de manifiesto inmovilidad laríngea bilateral, a menudo interpretada como parálisis bilateral del nervio recurrente en cierre, pero la inmovilidad laríngea es mecánica y responde al bloqueo de los aritenoides [14, 71, 82]. La finalidad del tratamiento «ideal» es recuperar la movilidad de los aritenoides.

Para Laccourreye, estas estenosis son causadas por tres factores que pueden presentarse asociados:

— sinequia interaritenoidea;

— fibrosis subaritenoidea o interaritenoidea extendida hacia la cara anterior del engaste cricoideo;

— anquilosis aritenoidea o cricoaritenoidea [14, 17, 82].

Bogdasarian ha propuesto una clasificación que distingue cuatro tipos de estenosis glóticas posteriores:

— tipo I: fibrosis glótica e interaritenoidea con comisura posterior normal;

— tipo II: fibrosis interaritenoidea y comisural posterior;

— tipo III: fibrosis comisural posterior extendida hacia una articulación cricoaritenoidea;

— tipo IV: fibrosis bilateral de la articulación cricoaritenoidea [11].

Se considera que el tratamiento de las estenosis glóticas posteriores bilaterales por vía endoscópica se debe indicar como tratamiento de primera elección.

Solamente en caso de fracaso se debe realizar el tratamiento por vía externa [14, 55, 71, 120, 135].

La sección simple de una sinequia interaritenoidea con láser CO_2 y sin calibrado endolaríngeo, proporciona una recuperación completa de la movilidad aritenoidea y cordal si no existe fibrosis asociada de la articulación cricoaritenoidea. Si la sinequia no es aislada, la sección simple de la brida lleva en general a la recidiva de la primera.

La cordotomía transversa posterior (CTP) por vía endoscópica con láser CO_2, descrita por Dennis y Kashima para el tratamiento de las parálisis laríngeas bilaterales en posición de cierre [32], se considera como la técnica de primera elección [53]. La CTP permite aumentar la superficie de la glotis respiratoria, preserva la calidad de la voz y no crea falsas vías de deglución. Es un procedimiento sencillo, fácil de llevar a cabo, rápido y no requiere calibrado laríngeo. Si fracasa, siempre queda la posibilidad de intentar otra técnica por vía endoscópica o por vía externa.

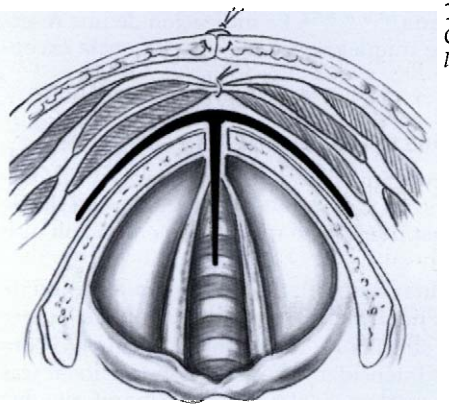

13 *Estenosis glóticas. Colocación de una quilla* (keel) *laríngea.*

Otras técnicas.

— Por vía endoscópica:

— resección de la fibrosis por incisión interaritenoidea con láser CO_2, disección submucosa y protección con colgajo mucoso [9, 30];

— aritenoidectomía con láser CO_2: el inconveniente es la resección del proceso vocal [14, 106];

— aritenoidectomía medial según Crumley [26], que preserva el proceso vocal y así evita la alteración de la calidad de la voz.

— Por vía externa, no se utilizan sino tras fracaso de los tratamientos por vía endoscópica. Se conocen varias técnicas:

— incisión de la comisura posterior y resección de la fibrosis hasta recuperar la movilidad de los aritenoides por tirotomía mediana [55, 71]. Esto permite visualizar correctamente la comisura posterior y la subglotis inicial posterior y lateral. Más reciente es la vía de acceso translaríngea anterior a través de una «ventana» creada en el borde inferior del cartílago tiroides [135]. Requiere protección con un colgajo mucoso y en la mayoría de los casos calibrado endolaríngeo;

— laringotraqueoplastia según Réthi, con sección del engaste cricoideo y del músculo interaritenoideo y calibrado endolaríngeo [118].

Estenosis cricoideas [14, 82]

Se tratan con ampliación y calibrado. Los aritenoides y las cuerdas vocales son móviles. La sección del engaste cricoideo se acompaña siempre de un corte central estricto y completo del músculo interaritenoideo. La falta de sección de ese músculo provoca recidiva al retirar el sistema de calibrado.

El láser se puede utilizar con finalidad paliativa para ampliar el conducto laríngeo e introducir un tubo en T de Montgomery [14].

Estenosis traqueales

La resección con anastomosis es el tratamiento ideal de las estenosis bien constituidas. Las estenosis anulares y muy limitadas se pueden tratar con láser y dilataciones reiteradas o calibrado, pero las instancias posteriores son más prolongadas y exponen al fracaso en presencia de lesiones cartilaginosas graves. Las resecciones-anastomosis traqueales están indicadas en las estenosis traqueales con cuerdas vocales móviles y limitadas en altura. Habitualmente se pueden resecar de cuatro a cinco anillos traqueales, con una cantidad máxima de siete a ocho anillos [17, 23, 77, 104].

En las estenosis muy extendidas, dependiendo de la edad y del estado general, hay que conformarse con calibrado, cánula de fonación transestenótica o traqueoplastia con interposición de cartílago [13, 18, 19, 35, 60, 100, 101, 102, 117].

■ ***Estenosis asociadas*** [78, 79, 82]

Afectan a varios niveles del eje laringotraqueal. Pueden ser cricoideas y glóticas posteriores, cricoideas y traqueales, cricotraqueales y glóticas posteriores, o glóticas posteriores y traqueales.

Estenosis cricoideas y glóticas posteriores

La estenosis cricoidea se acompaña de inmovilidad aritenoidea. La indicación quirúrgica es la laringoplastia de ampliación por vía externa y calibrado. El láser se puede utilizar a título de paliativo para ampliar el conducto laríngeo y colocar un sistema de calibrado [14].

Estenosis cricotraqueales

En estos casos las aritenoides son móviles. Se puede realizar laringotraqueoplastia si la lesión traqueal no afecta a más de dos anillos traqueales, eventualmente con resección y anastomosis secundaria en caso de que el primer procedimiento fracase [14, 23, 57].

En las estenosis laringotraqueales que se extienden más allá de los dos primeros anillos traqueales, la única solución quirúrgica curativa es la resección-anastomosis cricotraqueal (si la estenosis afecta parcialmente a la porción inferior del cricoides). A veces se puede llevar a cabo en dos tiempos, después de laringotraqueoplastia. La indicación depende de la edad, el estado general, la extensión de las lesiones, el tamaño y la conformación cervical del paciente.

Estenosis cricotraqueales y glóticas posteriores

Las aritenoides son inmóviles. La rigidez de las cuerdas vocales es secundaria a la estenosis glótica posterior. El tratamiento consiste en laringotraqueoplastia de ampliación y calibrado, en algunos casos completada en un segundo tiempo con resección-anastomosis cricotraqueal.

Estenosis traqueales y glóticas posteriores

Son excepcionales y se caracterizan por inmovilidad aritenoidea y estenosis traqueal. Cualquiera que sea la magnitud de las lesiones, en primer término se debe tratar la inmovilidad aritenoidea. Si se necesita calibrado, la traqueotomía se practica a la altura de la estenosis traqueal. En algunos casos, la estenosis se puede tratar secundariamente mediante resección-anastomosis.

CASOS PARTICULARES

■ ***Estenosis totales*** [78, 79, 82]

Pueden ser traqueales o cricotraqueales. El mejor tratamiento es la resección-anastomosis, sobre todo cuando la estenosis es limitada.

Si la resección no se puede llevar a cabo por la extensión de la estenosis, de acuerdo con la edad y el estado general habrá que conformarse con traqueotomía definitiva o con calibrado, en este caso previa resección de la zona estenótica. También se puede intentar una reconstrucción traqueal alrededor del tubo, pero los resultados son aleatorios [31, 82, 139].

■ ***Estenosis complejas*** [23, 78, 79, 82]

En general son secundarias a traumatismos externos (armas de fuego o armas blancas). La descripción de las mismas escapa a cualquier clase de sistematización. Pueden estar afectados los siguientes elementos anatómicos: laringe supraglótica, plano glótico, aritenoides, cartílago tiroides, cartílago cricoides y tráquea. Con frecuencia se observan lesiones cutáneas, faríngeas, esofágicas y nerviosas (recurrente o ramas de otros pares craneales) asociadas. Se debe tener en cuenta que la inmovilidad laríngea puede ser consecuencia de la intubación, con lesión de los recurrentes o lesión del décimo par craneal después de intervención neuroquirúrgica o coma. Por último, también se puede observar fibrosis y parálisis. En la mayoría de los casos, el paciente ya ha sido tratado y presenta traqueotomía.

También se incluyen en el cuadro de las estenosis complejas algunas estenosis producidas por quemaduras con cáusticos.

Estas lesiones no tienen indicación terapéutica realmente precisa. Sin embargo, la mayoría de ellas respondería a una laringotomía, a menudo ampliada hacia la tráquea, a resección de la fibrosis y a una técnica de ampliación con calibrado prolongado en el tiempo. En las lesiones más complejas, sólo se consiguen resultados más o menos satisfactorios después de varias intervenciones, de retoques y de tratamientos con láser.

■ ***Estenosis con fístula traqueoesofágica*** [17, 82, 94]

Requieren resección de la estenosis y tratamiento de la fístula esofágica en el mismo tiempo operatorio.

■ ***Tratamiento tras fracasos***

Los diferentes procedimientos descritos precedentemente pueden llevar al fracaso (imposible desintubar al paciente): el 24 % de los casos según McCaffrey [95]. En general se trata de lesiones complejas que, además de las lesiones iniciales, presentan secuelas de la intervención o de intervenciones anteriores. Estas lesiones son difíciles de sistematizar y en general afectan a todo el eje laringotraqueal. En algunos casos se puede intentar otra intervención de ampliación con calibrado laríngeo, empleando un injerto de interposición diferente. En otros, el único tratamiento posible es por vía endoscópica con láser y vaporización de los granulomas o del tejido cicatrizal estenótico. En ocasiones, tras varios retoques, esta conducta permite conseguir un conducto laríngeo de calibre adecuado y estable. La laringomalacia y la traqueomalacia, a raíz del colapso de la vía respiratoria por defecto de estructura, son causas muy frecuentes de fracaso. La única posibilidad es el tratamiento paliativo: tratamiento por vía endoscópica y ampliación de la vía respiratoria con láser, o dilatación con broncoscopio y colocación de un tubo en T de Montgomery o de una endoprótesis traqueal expansible. El tubo de calibrado, siempre que se mantenga colocado durante varios años, puede dar buenos resultados en muchos casos y culminar con su extracción definitiva [14, 18].

Conclusión

El tratamiento de las estenosis laringotraqueales se basa en la evaluación precisa de la evolutividad, la localización, las extensiones y la repercusión funcional de la estenosis.

Lo primero es determinar la evolutividad de la estenosis. Lo ideal es operar las estenosis cuya evolución se ha detenido. La intervención se debe diferir en caso de estenosis evolutivas, reemplazándola por tratamientos medicamentosos (antibióticos, aerosoles, corticoesteroides, etc.), exéresis o tratamiento con láser de los granulomas y dilataciones, aunque a menudo éstas provocan inflamación. El tratamiento médico puede llevar a la curación y evitar el paso a la fase de estenosis constituida. La colocación de un sistema de calibrado puede ser una solución transitoria, pero la traqueotomía expone al peligro de agravación de las lesiones preexistentes.

La extensión, la localización, la complejidad, la movilidad laríngea, el grado de obstrucción y las lesiones cartilaginosas de la estenosis participan de manera directa en la elección de la técnica quirúrgica. Cualquiera que sea el tratamiento utilizado, el mismo no debe agravar las lesiones iniciales. La traqueotomía siempre complica el tratamiento, tanto si se ha practicado de entrada, como después de intubación o para colocar un sistema de calibrado. Siempre agrava las lesiones, aun si se confecciona en zona estenótica.

El láser, solo o asociado con calibrado, permite tratar una estenosis simple. No agrava las lesiones iniciales siempre y cuando la vaporización no se extienda a las estructuras cartilaginosas sanas. El fracaso del láser no complica posteriormente las técnicas de ampliación o de resección con anastomosis.

En las estenosis con laringe rígida, la indicación quirúrgica más común es la laringotraqueoplastia de ampliación con calibrado. En caso de necesidad, se puede completar con resección-anastomosis después de resolver el problema del conducto laríngeo. En algunos casos se puede intentar una cordotomía transversa posterior con resección-anastomosis.

En las estenosis con laringe móvil, siempre que sea posible, se debe optar por la resección-anastomosis traqueotraqueal o cricotraqueal, técnica sencilla que evita la traqueotomía, en vez de una laringotraqueoplastia de ampliación con calibrado laríngeo, ya que éste se debe mantener durante 6 meses o más y nunca proporciona el mismo porcentaje de buenos resultados ni la misma calidad vocal.

Siempre se deben tener en cuenta los siguientes factores: edad, estado general, insuficiencia respiratoria y secuelas neurológicas, aunque no representan contraindicaciones formales.

Frente a la multiplicidad de las técnicas descritas y a sus resultados variables, se recomienda emplear los procedimientos más sencillos y aquellos que se conozcan mejor.

Cualquier referencia a este artículo debe incluir la mención del artículo original: Menard M, Laccourreye O et Brasnu D. Chirurgie des sténoses laryngotrachéales de l'adulte. Encycl Méd Chir (Editions Scientifiques et Médicales Elsevier SAS, Paris, tous droits réservés), Techniques chirurgicales - Tête et cou, 46-390, 2002, 16 p.

Bibliografía

[1] Abedi E, Smith Frable MA. Severe laryngeal stenosis repair: long-term follow-up using conjoint hyoid bone segment. *Laryngoscope* 1983 ; 93 : 745-748

[2] Abedi E, Smith Frable MA. Conjoint hyoid bone segment for the repair of laryngeal stenosis. *Arch Otolaryngol* 1983 ; 109 : 482-484

[3] Aboulker P, Demaldent JE. Procédé d'élargissement laryngotrachéal au cours des sténoses. *Ann Otolaryngol Chir Cervicofac* 1969 ; 86 : 757-762

[4] Alonso WA. Hyoid arch transposition. *Otolaryngol Clin North Am* 1979 ; 12 : 903-908

[5] Alonso WA, Druck NS, Ogura JH. Clinical experiences in hyoid arch transposition. *Laryngoscope* 1976 ; 86 : 617-624

[6] Anand VK, Alemar G, Warren ET. Surgical considerations in tracheal stenosis. *Laryngoscope* 1992 ; 102 : 237-243

[7] Banfai B. Le traitement chirurgical des sténoses laryngo-trachéales. *HNO* 1976 ; 24 : 371-382

[8] Barthelme A, Simon C, Poivret PH, Pinelli C, Wayoff M. Notre expérience du traitement chirurgical par résection-anastomose des sténoses trachéales cicatricielles. *J Fr ORL* 1984 ; 33 : 407-412

[9] Beste DJ, Toohill RJ. Microtrapdoor flap repair of laryngeal and tracheal stenosis. *Ann Otol Rhinol Laryngol* 1991 ; 100 : 420-423

[10] Bex JP, Rioux C, Louville Y, Neveux JY, Sawa A, Mathey J. Chirurgie de la trachée et de la bifurcation trachéo-bronchique : analyse d'une expérience de 23 ans (1951-1974). *Ann Chir Thorac Cardiovasc* 1976 ; 15 : 47-50

[11] Bogdasarian RS, Olson NR. Posterior glottic laryngeal stenosis. *Otolaryngol Head Neck Surg* 1980 ; 88 : 765-772

[12] Bonnette P, Colchen A, Leroy M, Bisson A. Résection-anastomose pour sténose iatrogène. Une expérience de 340 cas. *Rev Mal Respir* 1998 ; 15 : 627-632

[13] Bory E, Pignat JC, Bolot G. Intérêt d'une prothèse métallique dans le traitement des sténoses trachéales non tumorales de l'adulte. *J Fr ORL* 2000 ; 49 : 14-17

[14] Brasnu D. Chirurgie des sténoses laryngées de l'adulte. *Cah ORL* 1997 ; 32 : 297-302

[15] Caputo V, Consiglio V. The use of patients own auricular cartilage to repair deficiency of the tracheal wall. *J Thorac Cardiovasc Surg* 1961 ; 41 : 594-596

[16] Casiano RA, Patete M, Lindquist T. Tracheoplasty using titanium reconstructive plates with strap-muscle flap. *Otolaryngol Head Neck Surg* 1994 ; 111 : 205-210

[17] Chabolle F. Les sténoses laryngées et trachéales non tumorales de l'adulte (à propos de 145 cas). [thèse], Paris-Pitié Salpêtrière, 1983

[18] Coiffier T, Laccourreye O, Naudo P, Laccourreye H, Brasnu D. Les sténoses trachéales et cricotrachéales inopérables. Résultats du traitement par le laser et le calibrage prolongé. *Ann Otolaryngol Chir Cervicofac* 1995 ; 112 : 159-163

[19] Colreavy MP, Walsch MA. Nitinol tracheobronchial stents: a word of caution. *Laryngoscope* 2000 ; 110 : 1070

[20] Cotton RT, Richardson MA, Seid AB. Panel discussion: the management of advanced laryngotracheal stenosis. Management of combined advanced glottic and subglottic stenosis in infancy and childhood. *Laryngoscope* 1981 ; 91 : 221-225

[21] Couraud L, Bruneteau A, Desplantez JJ. Le traitement des sténoses de la voie respiratoire principale après réanimation. Réflexions après une expérience personnelle de 81 cas. *Ann Chir* 1976 ; 30 : 311-316

[22] Couraud L, Bruneteau A, Martigue C, Meriot D. Prevention and treatment of complications and sequelae of the tracheal resection anastomosis. *Int Surg* 1982 ; 67 : 235-239

[23] Couraud L, Jougon JB, Velly JF. Surgical treatment of non tumoral stenoses of the upper airway. *Ann Thorac Surg* 1995 ; 60 : 250-260

[24] Couraud L, Martigue C, Dumas PJ, Houdelette P. Traitement chirurgical des sténoses de la voie respiratoire après réanimation. Intérêt de la résection cricoïdienne dans les sténoses cricotrachéales. *Chirurgie* 1978 ; 104 : 74-80

[25] Couraud L, Martigue C, Houdelette P, Dumas JP, Morales F. Intérêt de la résection cricoïdienne dans le traitement des sténoses cricotrachéales après intubation. *Ann Chir* 1979 ; 33 : 242-246

[26] Crumley RL. Endoscopic laser medial arytenoidectomy for airway improvment in bilateral laryngeal paralysis *Ann Otol Rhinol Laryngol* 1993 ; 102 : 81-84

[27] Debesse B, Laccourreye H, Grenier G, Haguet JF, Elhadad A. Les sténoses trachéales après intubation ou trachéotomie : étude de 22 interventions de résections-anastomoses. *Ann Chir Thorac Cardiovasc* 1976 ; 15 : 41-46

[28] Dedo HH, Fischman H. Laryngeal release and sleeve resection for tracheal stenosis. *Ann Chir Thorac Cardiovasc* 1969 ; 78 : 285-296

[29] Dedo HH, Fischman H. The results of laryngeal release, tracheal mobilisation and resection for tracheal stenosis in 19 patients. *Laryngoscope* 1973 ; 83 : 1204-1210

[30] Dedo HH, Sooy CD. Endoscopic laser repair of posterior glottic, subglottic and tracheal stenosis by division of microtrapdoor flap. *Laryngoscope* 1984 ; 94 : 445-450

[31] Denecke HJ. Reconstruction de la sténose trachéale au niveau de l'ouverture thoracique supérieure. *HNO* 1975 ; 23 : 126-128

[32] Dennis DP, Kashima H. Carbon dioxide laser posterior cordotomy for treatment of bilateral vocal cord paralysis. *Ann Otol Rhinol Laryngol* 1989 ; 98 : 930-934

[33] Desnos J, Dubin J. L'opération d'Evans dans les sténoses par chondronécrose cricoïdienne. *Ann Otol Laryngol Chir Cervicofac* 1984 ; 101 : 213-216

[34] Dubernet J, Maturana G, Pertuze J, Duran F. Évolution éloignée du traitement chirurgical des sténoses trachéales : à propos de treize cas chirurgicaux. *Ann Chir* 1981 ; 35 : 635-636

[35] Ducic Y, Khalafi RS. Use of endoscopically placed expandable nitinol tracheal stents in the treatment of tracheal stenosis. *Laryngoscope* 1999 ; 109 : 1130-1133

[36] Dumeyniou P, Le Clech G, DuPlessis V. Résection d'une sténose trachéale haute et reconstitution de la continuité par abaissement isolé du larynx. *J Fr ORL* 1976 ; 25 : 379

[37] Dumont R. La résection-anastomose dans les sténoses cicatricielles de la trachée cervicale. [thèse], Lyon, 1978

[38] Duncavage JA, Koriwchak MJ. Open surgical techniques for laryngotracheal stenosis. *OtolaryngolClin North Am* 1995 ; 28 : 785-795

[39] Duncavage JA, Ossof RH, Toohill RJ. Laryngotracheal reconstruction with composite nasal septal cartilage grafts. *Ann Otol Rhinol Laryngol* 1989 ; 98 : 581-586

[40] Duncavage JA, Piazza LS, Ossof RH, Toohill RJ. The microtrapdoor technique for management of laryngeal stenosis. *Laryngoscope* 1987 ; 97 : 825-828

[41] Eliachar I, Marckovich A, Shai YH. Rotary-door flap in laryngotracheal reconstruction. *Arch Otolaryngol Head Neck Surg* 1984 ; 110 : 585-590

[42] Eliachar I, Roberts JK, Hayes JD, Levin HL, Tucker HM. Laryngotracheal reconstruction: sternohyoid myocutaneous rotary-door flap. *Arch Otolaryngol Head Neck Surg* 1987 ; 113 : 1094-1098

[43] Eliachar I, Roberts JK, Welker KB, Tucker HM. Advantages of the rotary door flap in laryngotracheal reconstruction: is skeletal support necessary? *Ann Otol Rhinol Laryngol* 1989 ; 98 : 37-40

[44] Eschapasse H, Lacomme Y, Hassani M, Henry E, Glovaez D, Gaillard J. Sténoses laryngées et trachéales après intubation et/ou trachéotomie : à propos de 32 cas (39 lésions, 33 interventions chirurgicales). *Acta Chir Belg* 1977 ; 76 : 381-385

[45] Esclamado RM, Caroll WR. Repair of a complete glottic-subglottic stenosis with a fibular osseocutaneous free flap. *Arch Otolaryngol Head Neck Surg* 1997 ; 123 : 877-879

[46] Evans J. Laryngotracheoplasty. *Otolaryngol Clin North Am* 1977 ; 10 : 119-123

[47] Finnegan DC, Wong ML, Kashima HK. Hyoid autograft repair of chronic subglottic stenosis. *Ann Otol Rhinol Laryngol* 1975 ; 84 : 643-647

[48] Fleischer A, Khafif R. Reconstruction of the mediastinal trachea with a tubed pectoralis major myocutaneous flap. *Plast Reconstr Surg* 1989 ; 84 : 342-346

[49] Friedman M, Grybauskas V, Toriumi DM, Skolnik E, Chilis T. Sternomastoid myoperiosteal flap for reconstruction of the subglottic larynx. *Ann Otol Rhinol Laryngol* 1987 ; 96 : 163-169

[50] Friedman M, Mayer AD. Laryngotracheal reconstruction in adults with the sternocleidomastoid myoperiosteal flap. *Ann Otol Rhinol Laryngol* 1992 ; 101 : 897-908

[51] Friedman M, Toriumi DM, Owens R, Grybauskas V. Experience with the sternocleidomastoid myoperiosteal flap for reconstruction of subglottic and tracheal defects: modification of technique and report of long-term results. *Laryngoscope* 1988 ; 98 : 1003-1011

[52] Fry TL, Fischer ND, Pillsbury HC. Tracheal reconstruction with pedicled thyroid cartilage. *Laryngoscope* 1985 ; 95 : 60-62

[53] Gaboriau H, Laccourreye O, Laccourreye H, Brasnu D. CO_2 laser posterior transverse cordotomy for isolated type IV posterior glottic stenosis. *Am J Otolaryngol* 1995 ; 16 : 350-353

[54] Gaillard J, Haguenauer JP, Romanet P. Le traitement des sténoses trachéales cicatricielles. *J Fr ORL* 1976 ; 25 : 521-528

[55] Gardner GM. Posterior glottic stenosis and bilateral vocal fold immobility: diagnosis and treatment. *Otolaryngol Clin North Am* 2000 ; 33 : 855-878

[56] Gates GA, Tucker JA. Sliding flap tracheoplasty. *Ann Otol Rhinol Laryngol* 1989 ; 98 : 926-929

[57] Gavilan J, Cerdeira MA, Toledano A. Surgical treatment of laryngotracheal stenosis: a review of 60 cases. *Ann Otol Rhinol Laryngol* 1998 ; 107 : 588-592

[58] Gehanno P, Andreassian B, Boschi Laot MT, Briand C. Résultat du traitement des sténoses laryngo-trachéales. À propos de 20 cas. *Ann Chir* 1981 ; 35 : 613-614

[59] Goldman MH, Barsamian EM, Woods M, Sanders JH, Rosenkaimer SW, Schonmetzer HK. Tracheal stenosis: a method of dilatation with use of the fibroptic bronchoscope. *Arch Surg* 1976 ; 111 : 554-556

[60] Grillo HC, Donahue DM, Mathisen DJ, Wain JC, Wright CD. Postintubation tracheal stenosis. Treatment and results. *J Thorac Cardiovasc Surg* 1995 ; 109 : 486-492

[61] Grillo HC, Mathisen DJ, Wain JC. Laryngotracheal resection and reconstruction for subglottic stenosis. *Ann Thorac Surg* 1992 ; 53 : 54-63

[62] Guerrier Y. Traité de technique chirurgicale ORL et cervicofaciale : tome 3, Pharynx et larynx. Paris : Masson 1987

[63] Guetat M, Michela J, Haguenauer JP, Dubreuil C, Romanet P, Spiers C et al. Les problèmes d'anesthésie-réanimation dans les résections-anastomoses des sténoses cicatricielles de la trachée cervicale. *Anesth Analg* 1978 ; 35 : 115-126

[64] Haguenauer JP. Les sténoses laryngotrachéales cicatricielles. *Cah Méd Lyon* 1979 ; 4 : 1151-1157

[65] Haguenauer JP. Évolution des idées sur le traitement des sténoses laryngotrachéales cicatricielles. *J Fr ORL* 1982 ; 31 : 419-422

[66] Haguenauer JP, Gaillard J, Dubreuil C. Le traitement chirurgical des sténoses cicatricielles de la jonction cricotrachéale. À propos de six observations. *Ann Chir* 1981 ; 35 : 617-618

[67] Haguenauer JP, Gaillard J, Dubreuil C, Romanet PH. Le traitement chirurgical des sténoses cicatricielles de la jonction crico-trachéale. *Ann Otolaryngol Chir Cervicofac* 1980 ; 97 : 685-690

[68] Hartnick CJ, Hartley BE, Lacy PD, Bean JA, Willging JP, Myer CM 3rd et al. Topical mitimycin application after laryngotracheal reconstruction: a randomised, doubled-blind, placebo-controlled trial. *Arch Otolaryngol Head Neck Surg* 2001 ; 127 : 1260-1264

[69] Heifetz M, Rosenberg B, DeMyttenaere S, Peleg H. Anesthésies au cours des résection-anastomoses trachéales : à propos de trois cas. *Anesth Analg* 1976 ; 33 : 163-167

[70] Hirano M, Yoshida T, Sakaguchi S. Hydroxyapatite for laryngotracheal framework reconstruction. *Ann Otol Rhinol Laryngol* 1989 ; 98 : 713-717

[71] Hoasjoe DK, Franklin SW, Aarstad RF, Day TA, Stucker FJ. Posterior glottic stenosis mechanism and surgical management. *Laryngoscope* 1997 ; 107 : 675-679

[72] Junien-Lavillauroy C, Roux O, Dumas G, Charachon R. Les sténoses de la trachée cervicale après réanimation respiratoire, indications et résultats des résections-anastomoses. *J Fr ORL* 1980 ; 29 : 227-234

[73] Junien-Lavillauroy C, Roux O, Sarrazin R, Charachon R. La place de la résection-anastomose dans le traitement des sténoses de la trachée cervicale après réanimation. *Ann Otolaryngol Chir Cervicofac* 1976 ; 93 : 533-542

[74] Kennedy TL. Epiglottic reconstruction of laryngeal stenosis secondary to cricothyroidostomy. *Laryngoscope* 1980 ; 90 : 1130-1136

[75] Kirzeck TH, Kirchner JA. Tracheal reconstruction with autogenous muco-chondral graft. *Plast Reconstr Surg* 1972 ; 50 : 123-130

[76] Lacau-St-Guily J. Traitement précoce des traumatismes iatrogènes de l'axe laryngotrachéal de l'adulte. *Cah ORL* 1997 ; 32 : 291-295

[77] Laccourreye H, Bessede JP. Les résections étendues de la trachée : étude anatomique, limites, retentissement pulmonaire. *Ann Ololaryngol Chir Cervicofac* 1981 ; 98 : 425-430

[78] Laccourreye H, Beutter P, Bodard M, Bessede JP, Lacau-St-Guily J, Pichancourt P. Les sténoses laryngo-trachéales : indications et résultats. À propos de 59 cas. *Ann Otolaryngol Chir Cervicofac* 1980 ; 97 : 691-702

[79] Laccourreye H, Beutter P, Brasnu D. Les sténoses laryngées et laryngotrachéales : classification, traitement, étude de soixante-trois cas. *Ann Chir* 1981 ; 35 : 595-597

[80] Laccourreye H, Brasnu D, Lacau-St-Guily J, Chabolle F. Classification des sténoses laryngotrachéales de l'adulte. *Ann Otolaryngol Chir Cervicofac* 1984 ; 101 : 31-34

[81] Laccourreye H, Debesse B, Haguet JF, Dumouchel A. Le rétablissement de la continuité trachéale par abaissement du larynx après résection trachéale (sténoses post-intubation et trachéotomie). *Ann Otolaryngol Chir Cervicofac* 1975 ; 92 : 293-300

[82] Laccourreye H, Pech A, Piquet JJ, Haguenauer JP, Lavillauroy CJ, Gehanno P et al. Les sténoses laryngotrachéales de l'adulte et de l'enfant. Rapport de la société française d'ORL et de pathologie cervicofaciale. Paris : Arnette, 1985

[83] Laccourreye O, Brasnu D, Cauchois R, Naudo P, Jouffre V, Laccourreye H. Tracheal resection with end to end anastomosis for isolated post intubation cervical tracheal stenosis: long-term results. *Ann Otol Rhinol Laryngol* 1996 ; 105 : 944-948

[84] Lano CF, Duncavage JA, Reinisch L, Ossoff RH, Courey MS, Netterville JL. Laryngotracheal reconstruction in the adult: a ten-year experience. *Ann Otol Rhinol Laryngol* 1998 ; 107 : 92-97

[85] Lebrigand H, Mercier M, Freyss G. Difficultés et échec de la chirurgie de la trachée. *Rev Fr Mal Respir* 1974 ; 2 : 511-516

[86] Legent F, Michaud JC, Beauvillain C, Fronteau P. Intérêt de la technique de Laccourreye dans les résections trachéales : à propos de 12 cas. *J Fr ORL* 1976 ; 25 : 373-377

[87] Levasseur P, Dartevelle P, Rojas-Miranda A, Merlier M, Le Brigand H. Les résections-anastomoses de trachée pour sténoses non trachéales. À propos de 68 cas. *Chirurgie* 1980 ; 106 : 109-113

[88] Levasseur P, Dartevelle P, Rojas-Miranda A, Merlier M, Le Brigand H. Intérêt de l'abaissement laryngé dans les sténoses trachéales étendues : analyse d'une série de cent résections-anastomoses. *Ann Chir* 1981 ; 35 : 637-638

[89] Levasseur P, Rojas-Miranda A, Kulski M, Binet JP, Merlier M, Le Brigand H. Les complications de la chirurgie des sténoses trachéales non tumorales. *Ann Chir Thorac Cardiovasc* 1971 ; 10 : 393-398

[90] Longuebray A, Legros M, Suinat JL, Level MC, Desphieux JL. Les sténoses cicatricielles sous-glottiques et de la trachée cervicale : à propos de douze cas. *J Fr ORL* 1980 ; 29 : 499-504

[91] Looper EA. The use of the hyoid bone as graft in laryngeal stenosis. *Arch Otolaryngol* 1938 ; 28 : 106-111

[92] Lunn WW, Sheller JR. Flow volume loops in the evaluation of upper airway obstruction. *Otolaryngol Clin North Am* 1995 ; 28 : 721-729

[93] Macchiarini P, Verhoye JP, Chapelier A, Fadel E, Dartevelle P. Partial cricoidectomy with primary thyrotracheal anastomosis for post intubation subglottic stenosis. *J Thorac Cardiovasc Surg* 2001 ; 121 : 68-76

[94] Makeiff M, Desuter G, Corpelet D, Gardiner Q, Garrel R, Torreilles JL et al. Résections, anastomoses trachéales : techniques, indications, résultats. *Cah ORL* 1997 ; 32 : 308-316

[95] McCaffrey TV. Management of laryngotracheal stenosis on the basis of site and severity. *Otolaryngol Head Neck Surg* 1993 ; 109 : 468-473

[96] McGuirt WF, Salmon J, Blalock D. Normal speech for patients with laryngeal webs, an achievable goal. *Laryngoscope* 1984 ; 94 : 1176-1180

[97] Merite-Drancy A, Laccourreye O, Brasnu D, Laccourreye H. Cordectomie partielle postérieure au laser CO_2 dans les paralysies récurrentielles bilatérales. *Ann Otolaryngol Chir Cervicofac* 1992 ; 109 : 235-239

[98] Metras D, Malmejac C, Baille Y, Delaye A, Houel J. Possibilités de résection dans les sténoses de la trachée thoracique par voie cervicale pure. À propos de deux cas. *Ann Chir Thorac Cardiovasc* 1975 ; 14 : 289-291

[99] Miller RH, Lipkine AF, McCollum CH, Mattox KL. Experience with tracheal resection for traumatic tracheal stenosis. *Otolaryngol Head Neck Surg* 1986 ; 94 : 444-450

[100] Montgomery WW. T-tube tracheal stent. *Arch Otolaryngol* 1965 ; 82 : 320-321

[101] Montgomery WW. Silicone tracheal T-tube. *Ann Otol Rhinol Laryngol* 1974 ; 83 : 71-75

[102] Montgomery WW, Montgomery SK. Manual use of Montgomery laryngeal, tracheal and esophageal protheses. *Ann Otol Rhinol Laryngol [suppl]* 1986 ; 125 : 1-16

[103] Morgenstein KM. Composite auricular graft in laryngeal reconstruction. *Laryngoscope* 1972 ; 82 : 844-847

[104] Mulliken JB, Grillo HC. The limits of tracheal resections with primary anastomosis: further anatomical studies in man. *J Thorac Cardiovasc Surg* 1968 ; 55 : 418-421

[105] Olson NR, Sullivan MJ. Epiglottis in reconstruction of the larynx and trachea. *Ann Otol Rhinol Laryngol* 1985 ; 94 : 437-441

[106] Ossoff RH, Karlan MS, Sisson GA. Endoscopic laser arytenoidectomy. *Laser Surg Med* 1983 ; 2 : 293-299

[107] Pearson FG, Gullane P. Subglottic resection with primay tracheal anastomosis including synchronous laryngotracheal reconstruction. *Acta Otorhinolaryngol Belg* 1995 ; 49 : 389-396

[108] Pech A, Cannoni M, Abdul S, Thomassin JM, Zanaret M. Le traitement des sténoses sous-glotto-trachéales. *J Fr ORL* 1978 ; 27 : 457-464

[109] Pelleray C, Michaud JL, Beauvillain C, Legent F, Train M, Duveau D et al. Résection-anastomose trachéale pour sténose post-intubation et post-trachéotomie : considérations techniques et résultats à propos de vingt-sept observations. *Ann Chir* 1982 ; 36 : 116-119

[110] Piquet JJ, Berrier A, Darras JA, Chevalier D, Garcette L. Les sténoses laryngées sévères de l'adulte : résultats de la technique d'élargissement de Réthi-Ward. *Ann Otolaryngol Chir Cervicofac* 1987 ; 104 : 557-560

[111] Piquet JJ, Desaulty A, Bailliard F, Lefebvre JL, Decroix G. La résection-anastomose des sténoses de la trachée cervicale, après réanimation. *Lille Chir* 1978 ; 33 : 43-47

[112] Piquet JJ, Veneecloo FM, Lejeune E, Darras J. Le traitement chirurgical des sténoses laryngotrachéales. À propos de quinze malades. *Ann Chir* 1981 ; 35 : 615-616

[113] Poupart M, Bolot G, Pignat JC. Traitement endoscopique des sténoses laryngées de l'adulte. *Cah ORL* 1997 ; 32 : 303-307

[114] Putz P, Wanderhoeft P, Rocmans P. Quatre cas d'hémorragies après réparation chirurgicale de sténoses trachéales iatrogènes. *Acta Chir Belg* 1977 ; 76 : 371-374

[115] Rahbar R, Shapshay SM, Healy GB. Mitomycin: effects on laryngeal and tracheal stenosis, benefits and complications. *Ann Otol Rhinol Laryngol* 2001 ; 110 : 1-6

[116] Rahbar R, Valdez TA, Shapshay SM. Preliminary results of intraoperative Mitomycin-C in the treatment and prevention of glottic and subglottic stenosis. *J Voice* 2000 ; 14 : 282-286

[117] Remacle M, Lawson G, Gaafar A, Keghian J, Jamart J. Palliative treatment for tracheal stenosis using carbon dioxide laser and the Gianturco stent. *Ann Otol Rhinol Laryngol* 1999 ; 108 : 842-850

[118] Rethi A. An operation for cicatricial stenosis of the larynx. *J Laryngol Otol* 1956 ; 70 : 283-293

[119] Rhee JS, Toohill RJ. Single-stage adult laryngotracheal reconstruction without stenting. *Laryngoscope* 2001 ; 111 : 765-768

[120] Rovo L, Jori J, Brzozka M, Czigner J. Minimally invasive surgery for posterior glottic stenosis. *Otolaryngol Head Neck Surg* 1999 ; 121 : 153-156

[121] Schechter GL. Epiglottic reconstruction and subtotal laryngectomy. *Laryngoscope* 1983 ; 93 : 729-734

[122] Schuller DE. Long-term stenting for laryngo-tracheal stenosis. *Ann Otol Rhinol Laryngol* 1980 ; 89 : 515-519

[123] Schuller DE, Parrish RT. Reconstruction of the larynx and trachea. *Arch Otolaryngol Head Neck Surg* 1988 ; 114 : 278-286

[124] Shapshay SM. Endoscopic laser surgery handbook. New York : Marcel Dekker1987

[125] Shapshay SM, Beamis JF, Hybels RL, Bohigian RK. Endoscopic treatment of subglottic and tracheal stenosis radial laser incision and dilatation. *Ann Otol Rhinol Laryngol* 1987 ; 96 : 661-665

[126] Simon C, Virte M, Wayoff M. Les récidives des sténoses laryngotrachéales : leur abord thérapeutique. *Rev Laryngol Otol Rhinol* 1988 ; 109 : 43-46

[127] Simpson GT, Strong MS, Haely GB, Shapshay SM, Vaughan CW. Predictive factors of success or failure in the endoscopic management of laryngeal and tracheal stenosis. *Ann Otol Rhinol Laryngol* 1982 ; 91 : 384-388

[128] Smith RJ. Laryngotracheal stenosis. *Head Neck Surg* 1987 ; 10 : 38-47

[129] Sobol SM, Wood B, Levine H, Tucker HM. Epiglottic laryngoplasty for complicated laryngeal stenosis. *Ann Otol Rhinol Laryngol* 1981 ; 90 : 409-411

[130] Strong MS, Healy GB, Vaughan CW, Fried MP, Shapshay SM. Endoscopic management of laryngeal stenosis. *Otolaryngol Clin North Am* 1979 ; 12 : 797-805

[131] Toohill RJ. Autogenous graft reconstruction of the larynx and upper trachea. *Otolaryngol Clin North Am* 1979 ; 12 : 909-917

[132] Toty L, Azorin J, Personne C, Colchen A, Hertzog P, Leroy M et al. Problèmes posés par les sténoses trachéales laryngocricoïdiennes étendues, malaciques ou compliquées : à propos de trente-sept cas sur une série de 118 malades. *Ann Chir* 1981 ; 35 : 600-602

[133] Tovi F, Gittot A. Sternocleidomastoid myoperiosteal flap for the repair of laryngeal and tracheal wall defects. *Head Neck Surg* 1983 ; 5 : 447-451

[134] Tucker HM, Wood GB, Levine HM, Katz R. Glottic reconstruction after near total laryngectomy. *Laryngoscope* 1979 ; 89 : 609-618

[135] Valdez TA, Wang Z, Schumann R, Shapshay SM. Anterior window laryngoplasty : a new anatomic approch for posterior glottic and subglottic stenosis. *Ann Otol Rhinol Laryngol* 2001 ; 110 : 519-523

[136] Veivers D, Laccourreye O. Supracricoid partial laryngectomy for severe laryngeal stenosis. *Arch Otolaryngol Head Neck Surg* 2000 ; 126 : 663-664

[137] vonIlberg C. The management of cervical tracheal stenosis. *HNO* 1980 ; 28 : 329-335

[138] Ward PH, Cannalis R, Free W, Smith G. Composite hyoid sternohyoid muscle grafts in humans. Its use in reconstruction of subglottic stenosis and the anterior tracheal wall. *Arch Otolaryngol* 1977 ; 103 : 531-534

[139] Weber AL, Grillo HC. Tracheal stenosis: an analysis of 151 cases. *Radiol Clin North Am* 1978 ; 16 : 291-308

[140] Weidenbecher M, Gentsch H. The treatment of tracheal stenosis by segmental resection. *HNO* 1980 ; 28 : 336-342

[141] Weisberger EC, Nguyen CT. Laryngotracheal reconstruction using a vitallium alloy miniplate. *Ann Otol Rhinol Laryngol* 1996 ; 105 : 363-366

[142] Wong ML, Finnegan DA, Kashima HK, Jafek BW. Vascularized hyoid interposition for subglottic and upper tracheal stenosis. *Ann Otol Rhinol Laryngol* 1978 ; 87 : 491-497